

—症例報告—

## 術前に巨大肝嚢胞に対してドレナージ術を施行した 食道裂孔ヘルニアの1例

児玉 創太<sup>1)</sup>, 内藤 弘之<sup>1)2)</sup>, 八木 俊和<sup>1)</sup>, 辰巳 征浩<sup>1)</sup>,  
長澤 芳信<sup>1)</sup>, 木田 睦士<sup>1)</sup>, 来見 良誠<sup>1)</sup>

1) 独立行政法人地域医療推進機構 滋賀病院

2) 滋賀医科大学 地域医療教育拠点

**要旨** 69歳女性。食思不振を主訴に入院となった。精査にて、IV型食道裂孔ヘルニア及び肝外側区域に長径13cmの巨大肝嚢胞を認め、これらによる複合的な通過障害が原因と考えられた。内視鏡的整復を試みたが不成功で、症状継続するため、手術目的で外科紹介となった。巨大な肝嚢胞は、手術時に視野の妨げとなることが予想されたので、まず経皮経肝的に肝嚢胞の穿刺後、嚢胞内エタノール注入を行い、続いて腹腔鏡下に食道裂孔ヘルニア根治術を施行した。食道周囲のヘルニア嚢を剥離、迷走神経の肝枝を温存し、非吸収糸によりヘルニア門を縫縮後、メッシュによる補強を施行した。術後10日目に退院され、経過は良好であり、栄養状態が改善した。本症例では、肝嚢胞の術前治療が良好な術野展開に有効であった。

**キーワード** 食道裂孔ヘルニア, 腹腔鏡, 肝嚢胞

### はじめに

食道裂孔ヘルニアで、内科的治療により症状改善が困難な症例には、手術が考慮される。近年、食道裂孔ヘルニアに対する手術術式としては、腹腔鏡下手術が広まりつつある。今回、食道裂孔ヘルニアと、巨大肝嚢胞による上部消化管の圧迫が原因と考えられる通過障害を認め、これに対し術前に嚢胞ドレナージすることにより、良好な視野で腹腔鏡下手術を施行し、症状改善した症例を経験したので報告する。

### 症例

**症例**：69歳、女性。

**主訴**：食欲不振、嘔吐

**既往歴**：高血圧（内服治療中）

**現病歴**：約2週間前から主訴を認め、近医を受診し、内服を処方されたが改善しないため、当院を紹介受診された。CTで、胃が縦隔内へ脱出し捻転している食道裂孔ヘルニアのIV型（複合型）と、肝左葉の径13cmの巨大肝嚢胞が判明した。胃、食道内に食物が貯留し、誤嚥による肺炎も認め、即日入院となった。胃管を挿入し、胃内をドレナージ後、内視鏡的整復を試み

たが不成功だったため、外科紹介となった。外科転科時所見を以下に示す。

**現症**：身長145cm、体重41kg、体温36.6℃、血圧118/81mmHg、脈拍119回/分、SpO<sub>2</sub> room airで95%、腹部は平坦で軟。腹部痛なし。

**血液検査所見**：WBC 4300/ $\mu$ l, RBC 354 $\times 10^4$ / $\mu$ l, Hb 10.9g/dl, HCT 33.4%, TP 5.7g/dl, Alb 2.6g/dl, T-Bil 0.3mg/dl, ALP 362U/l, AST 85U/l, ALT 118U/l, LDH 204U/l, ChE 230U/l,  $\gamma$ -GTP 22U/l, BUN 18.9mg/dl, Cre 0.38mg/dl, eGFR 122.6ml/min, Na 135mmol/l, K 4.1mmol/l, Cl 102mmol/l, CRP 0.07mg/dl, PT 13.8秒, PT-INR 1.36, APTT 33.2秒、と軽度の貧血、低蛋白血症、低アルブミン血症、肝酵素の上昇、凝固能の異常を認め、炎症所見は認めなかった。

**CT所見**：胃全体が胸腔内に脱出、捻転し、十二指腸も一部脱出していた（図1A）。肝外側区域の肝嚢胞は径13cm大で、上部消化管を圧排していた（図1B）。

Received: March 9, 2020 Accepted: May 12, 2020

Correspondence: JCHO 滋賀病院 児玉 創太

〒520-0846 大津市富士見台16番1号 kantaro@kuhp.kyoto-u.ac.jp

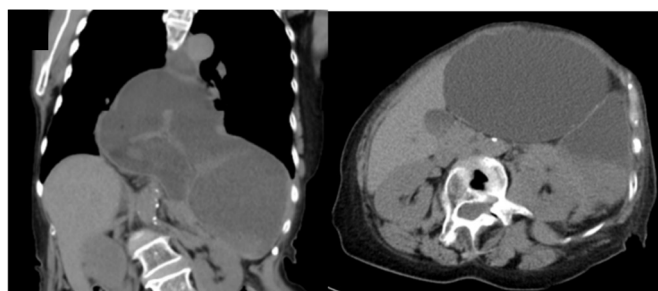


図1 CT (A)冠状断 (B)体軸断

**治療経過：**肝臓外側区域の肝嚢胞は巨大で、これによる圧迫も通過障害の原因の一つと考えられ、かつ手術の際に視野の妨げになる事が予想されたので、術前に肝嚢胞の縮小化を図った。当院消化器内科において、エコーガイド下で経皮経肝的に肝嚢胞へカテーテルを挿入し、700mlを回収した（図2A）。細胞診は陰性だった。その後、硬化療法としてエタノールを注入した（図2B）。

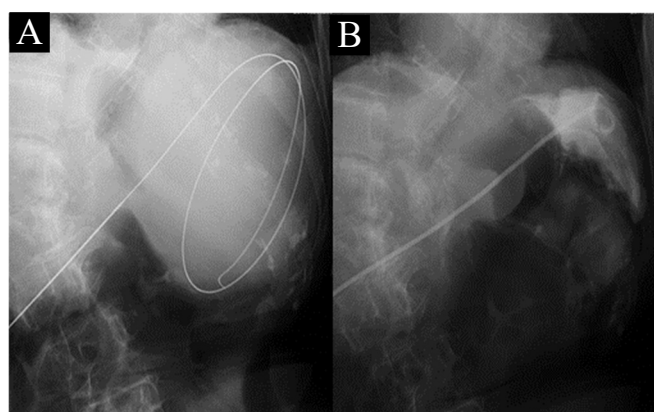


図2 透視画像 (A)穿刺時 (B)エタノール注入時

エタノール注入後、廃液は100ml/dayから20ml/dayへと減少した。これらの処置により肝嚢胞による十二指腸球部への圧排が解除されたが、胃は縦隔内へ脱出し、依然捻転している状態であった。

内科的治療による治癒は困難と考えられ、内科的治療の10日後、腹腔鏡下食道裂孔ヘルニア根治術を施行した。術者は脚間に立ち、剣状突起下にネイサンソン鉤を挿入し、カメラポート、12mmポート1本と5mmポート3本で手術を開始した。腹腔内所見はヘルニア門が約8cmで、内容は胃と十二指腸の一部と大網であった。このヘルニア内容を鉗子で腹腔内側に牽引した。肝嚢胞は認めたが、術前処置をすることにより著明に縮小しており、ネイサンソン鉤によりこれを肝臓ごと圧排すると良好な視野が得られた（図3）。

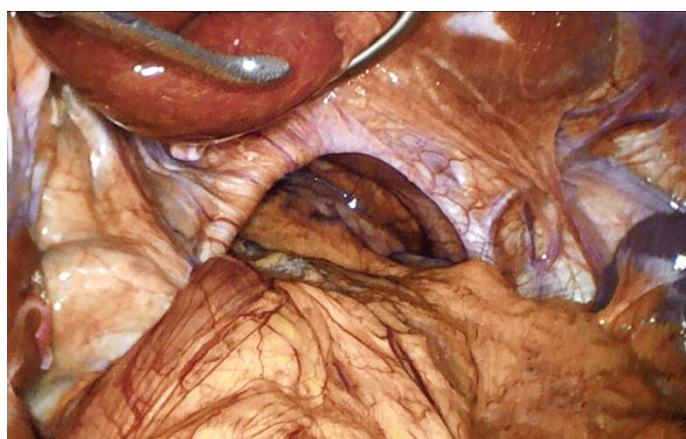

図3 手術所見 ネイサンソン鉤で肝左葉を圧排

食道周囲のヘルニア嚢を剥離してゆき、横隔膜の左右の脚を露出させ、ここを2-0プロリン糸で6針ほど体外結紮により結節縫合し、ヘルニア門の一次閉鎖を施行した。また迷走神経の肝枝を温存し、コラーゲンで覆われたメッシュ（Medtronic社のParietex™ Composite Hiatal (PC0 2H) Mesh）（図4A）をヘルニアステイプラーで固定し、補強をした（図4B）。

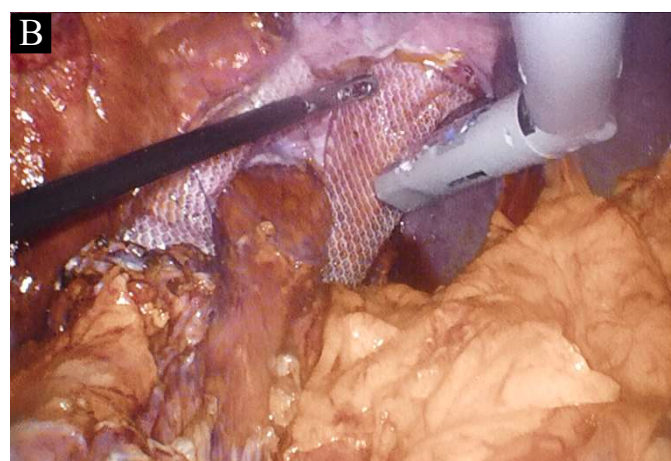


図4 手術所見 メッシュを固定

噴門形成術は、術前の精査で逆流性食道炎の所見がなかった事から、施行しなかった。術後2日目に透視（図5）を行ったところ、胃は通常的位置にあり、通過障害は認めなかった。その翌日より食事を開始し、術後10日目に退院した。術後特に大きな合併症は認めなかった。

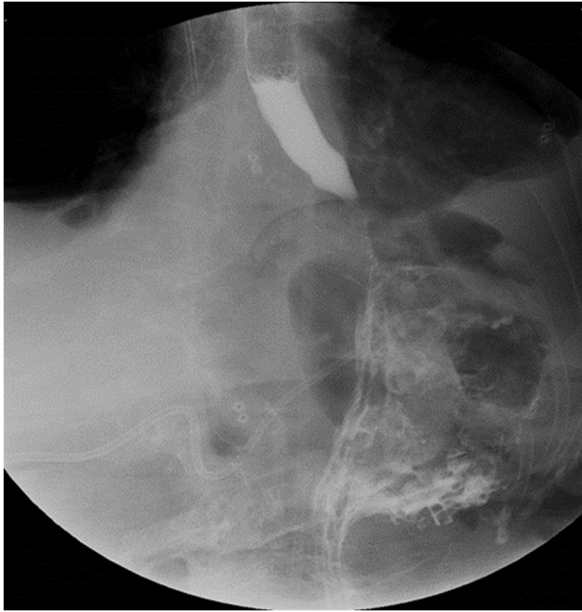

図5 術後透視画像

手術直後の肝臓（図6A）のCT値は平均  $28.1 \pm 1.54\text{HU}$ （この時の脾臓のCT値は平均  $47.1 \pm 1.61\text{HU}$ ）から、手術後3か月（図6B）には平均  $67.4 \pm 2.30\text{HU}$ （脾臓のCT値は平均  $48.4 \pm 2.55\text{HU}$ ）と増加していた。

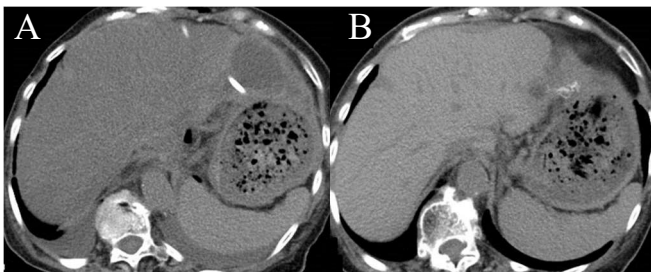


図6 CT (A)手術直後 (B)手術後3か月

手術直後で、依然低栄養状態と考えられた時のCT画像で認められた脂肪肝は、手術後3か月に改善していた。体重は4kg増え45kgとなり、血液検査所見では、TP  $6.8\text{g/dl}$ 、Alb  $3.9\text{g/dl}$ と増加した。現在外来経過観察中であるが、経口摂食は十分にできており経過良好である。

## 考察

食道裂孔ヘルニアに対する腹腔鏡下手術は、1991年に Dallemagne らが laparoscopic Nissen fundoplication を報告[1]して以来、非全周型の噴門形成術である modified Toupet 法（腹腔鏡下）[2]なども含めて整理・標準化されてきた。Dallemagne らは、巨大な食道裂孔ヘルニアに対しては、腹腔鏡下手術は

開腹手術に比べ、術後の再発率・死亡率が低く、術後滞在期間も短く、安全かつ効果的であるとする報告している[3]。手術適応については、食道逆流症状の増強を認める場合に考慮する[4]とされているが、我々の施設では、2013年のSAGESの食道裂孔ヘルニアに関するガイドライン[5]でIV型（複合型）に分類され、かつ摂食困難に至っている症例に限って適応としている。

ヘルニア門の処理では、縫縮に際しては日本内視鏡外科学会の推奨に則って食道裂孔後方から非吸収糸を用いて行っている[6]。メッシュの使用についてはいまだ標準的治療とまではされていないが、再発率を低減する可能性が示唆されており[7]、我々もこれを使用している。

本症例では、肝外側区域に巨大肝嚢胞が存在し、今回の腹腔鏡下手術では視野を妨げ、手術操作を困難にすることが予想された。肝嚢胞に対し、手術中に腹腔内へ開窓術を行うことの是非は議論のあるところである。今回感染の兆候は特になかったが、嚢胞内に感染が存在した場合[8]に、人工物であるメッシュの使用が重大な合併症を引き起こす可能性も危惧されたことから、術前に体外へ嚢胞内容をドレナージし、嚢胞内にエタノール注入した[9,10]。実際に嚢胞は十分縮小化されており、術中の視野は良好でヘルニア門の確認や処理も容易であった。このように、腹腔鏡下に食道裂孔ヘルニア根治術を施行する際には、良好な視野を得るための手段を講じておくことが重要であると思われる。特に食道裂孔ヘルニアは高齢者の罹患者が多く、良好な視野による手術時間の短縮は、患者負担軽減に寄与することが期待される。

高度の低栄養状態では肝機能障害が認められることは、以前より知られている[11]。本症例では、手術前に摂食不良が原因の低栄養、肝機能障害を認めていた。これはCT所見からも脂肪肝が原因と考えられた。しかし、手術後3か月には血液データも改善し、CT画像上脂肪肝も改善していた。術前の予後栄養指数として用いられる小野寺らのPNI：prognostic nutritional index [12]は、術前には切除吻合が危険とされる40以下(33)であったが、術後は44まで増加した。手術により摂食量が増大し、栄養状態が改善したためだと考えられた。この点においても、本手術の意義は大きいと考えられる。

医中誌で「食道裂孔ヘルニア」「肝嚢胞」というキーワードで全期間を検索したところ、腹腔鏡下食道裂孔ヘルニア根治術施行前に肝嚢胞を縮小させた症例報告は過去に認めず、我々の報告が本邦で最初である。

## 結語

巨大肝嚢胞を伴う食道裂孔ヘルニアに対し、腹腔

鏡下手術前にドレナージ術を施行し、良好な視野のもと、腹腔鏡下食道裂孔ヘルニア根治術を施行する事が可能であった。

利益相反：なし

## 文献

- [1] Dallamagne B, Weerts JM, Jehaes C, et al : Laparoscopic Nissen fundoplication: preliminary report. Surg Laparosc Endosc 1991 ; 1 : 138-143
- [2] Noel P, Fabre JM, Duchene D, et al : Laparoscopic treatment of gastroesophageal reflux by the modified Toupet technique. Preliminary results apropos of 55 cases. Chirurgie 1994 ; 120 : 163-169.
- [3] Dallemagne B, Quero G, Lapergola A, et al : Treatment of giant paraesophageal hernia: pro laparoscopic approach. Hernia 2017 ; 017 : 1706-1708
- [4] Stylopoulos N, Gazelle GS, Rattner DW : Paraesophageal hernias: operation or observation? Ann Surg 2002 ; 236 : 492-501
- [5] Kohn GP, Price RR, DeMeester SR, et al : Guidelines for the management of hiatal hernia. Surg Endosc 2013 ; 27 : 4409-4428
- [6] 北野正剛, 坂井義治, 松田公志, 他 : 技術認定医取得者のための内視鏡外科診療ガイドライン 2014 年版 2014 ; 2-10
- [7] Antoniou SA, Antoniou GA, Koch OO, et al : Lower recurrence rates after mesh-reinforced versus simple hiatal hernia repair: a meta-analysis of randomized trials. Surg Laparosc Endosc Percutan Tech 2012 ; 22 : 498-502
- [8] 吉崎秀夫, 竹内和男, 奥田近夫, 他 : 感染性肝嚢胞の 2 症例. 日本消化器病学会雑誌 2000 ; 97 : 342-346
- [9] 小林進, 大西盛光, 関幸雄, 他 : 経皮的ドレナージ後純エタノール注入法による肝嚢胞の 1 治験例. 日消外会誌 1987 ; 20 : 90-93
- [10] 勝峰康夫, 宮原成樹, 岩佐真, 他 : エタノール注入による非寄生虫性肝嚢胞の治療経験. 日臨外会誌 1998 ; 49 : 2170-2176
- [11] Masayo T, Atushi T, Motoe Arai, et al : Hepatocellular Injuries Observed in Patients with an Eating Disorder Prior to Nutritional Treatment. Inter Med 2008 ; 47 : 1447-1450
- [12] 小野寺時夫, 五関謹秀, 神前五郎 : Stage IV・V (V は大腸癌) 消化器癌の非治癒切除・姑息手術 に対する TPN の適応と限界. 日外会誌 1984 ; 85 : 1001-1005

## Laparoscopic repair for hiatal hernia was performed after drainage of a giant liver cyst

Sota KODAMA<sup>1)</sup>, Hiroyuki NAITO<sup>1)2)</sup>, Toshikazu YAGI<sup>1)</sup>, Masahiro Tatsumi, Yoshinobu Nagasawa<sup>1)</sup>, Atsuhiko Kida<sup>1)</sup>, and Yoshimasa KURUMI<sup>1)</sup>

1) Department of Surgery, Japan Community Healthcare Organization Shiga Hospital

2) SUMS Consortium for Community Medicine, Shiga University of Medical Science

**Abstract** A 69-year-old woman admitted with complaints of appetite loss. Careful examination revealed esophageal hiatal hernia typeIV(complex type) and huge liver cyst. The huge liver cyst was predicted to be an obstacle to the operation when performing an esophageal hiatal hernia operation. The operation was performed after reduction of the large cyst in the outside of the liver. The hernia sac around the esophagus was peeled off, the hepatic branch of the vagus nerve was preserved, and the hernia hiatus was crimped with non-absorbable thread. Thereafter, reinforcement with collagen coated mesh was performed. This patient was discharged 10 days after operation without any complications. When performing the laparoscopic radical surgery for esophageal hiatus hernia, it is necessary to take measures to obtain the good operative field.

**Keyword** hiatal hernia, laparoscopic repair, liver cyst