

— 症例報告 —

乳癌術後 15 年目に発生した放射線誘発骨肉腫の 1 例

澤田 佳奈¹⁾, 梅田 朋子^{1),2),3)}, 河合 由紀¹⁾, 富田 香¹⁾, 北村 美奈¹⁾, 辰巳 征浩¹⁾,
油木 映里¹⁾, 坂井 幸子¹⁾, 加藤 久尚¹⁾, 森 毅¹⁾, 清水 智治¹⁾,
安藤 厚生⁴⁾, 花岡 淳¹⁾, 森谷 鈴子⁵⁾, 谷 眞至¹⁾

1) 滋賀医科大学外科学講座

2) 滋賀医科大学地域医療教育研究拠点

3) 滋賀医療機能推進機構滋賀病院 乳腺外科

4) 滋賀医科大学医学部附属病院 リハビリテーション科

5) 滋賀医科大学医学部附属病院 病理診断科

抄録: 乳癌の術後放射線治療に伴う晩期障害の一つに放射線誘発骨肉腫 (Radiation-induced sarcoma: RIS) が知られている。組織型は様々であるが、いずれの組織型でも高悪性度である。放射線治療後のため治療には放射線の追加治療ができない場合が多く、外科的切除が第一選択となる。そのため診断が遅れると治療困難になりかねない。我々は左乳癌に対する術後放射線療法施行 15 年後に、同部位に発生した骨肉腫で外科的に切除し得た 1 例を経験したので報告する。乳癌の治療成績が向上するにつれ、RIS の発生も今後さらに増加してくると考えられる。また、RIS は比較的長い経過を経て発生してくるため、乳癌術後に放射線療法を施行した際は RIS の発生を念頭に入れ、胸壁腫瘤を確認した際には生検による早期診断が重要である。

キーワード: 放射線誘発骨肉腫, RIS, 乳癌, 放射線治療

はじめに

乳癌の術後放射線治療に伴う晩期障害の一つとして発癌があり、白血病、対側乳癌、および照射部位に一致した放射線誘発軟部肉腫(RIS)が知られている[1]。RIS の発生率は、Hatfield らが 0.2%、Phillips らが 0.1% 程度と報告しており、非常に稀である[2, 3]。RIS の診断基準はまだ統一されていないが、1948 年に Cahan らは、1)放射線照射の既往があること。2)放射線照射部位に一致した肉腫の発生があること。3)肉腫の発生は放射線照射から 2 年以上の潜伏期があること。4)肉腫の組織型が、放射線治療を必要とした原発腫瘍のそれと異なるものであること、の 4 点を挙げている[4]。今回我々は、Cahan らの基準をすべて満たし、左乳癌に対する術後放射線治療後 15 年後に照射部位に発生し、外科的に切除しえた放射線誘発骨肉腫の 1 例を経験したので報告する。

症例

患者：65 歳女性。

主訴：左胸骨傍の有痛性腫瘤。

既往歴：特記すべき事項なし。

家族歴：特記すべき事項なし。

現病歴：200X 年に左乳癌に対し乳房部分切除術および腋窩リンパ節郭清 (レベル II) 施行した。病理診断は浸潤性乳管癌、腺管形成型、T1c(1.2cm) pN1 M0 Stage IIA, f, ly(+), v(+), ER(-), PgR(-), HER2(0)であった。術後は化学療法(EC4 回)、放射線療法(残存乳房に対し 50Gy/25 分割)を施行し経過観察していた。術後 15 年 6 ヶ月後、左胸に腫瘤を自覚し、徐々に痛みを伴うようになったために外来を受診された。

身体所見：左 AC 領域の手術痕よりはなれた第 4 肋骨胸骨左縁部分に 1.5cm 大の表面平滑で硬い、胸壁に固定した腫瘤を触知した。皮膚の変化や癒着は認めなかった。また、周囲のリンパ節にも異常を認めなかった(図 1)。

血液生化学所見：特記すべき事項なし。

超音波所見：第 4 肋骨胸骨左縁に 15.7×8.9mm の楕円形で境界明瞭な腫瘤を認めた。内部エコーは不均一で、一部に粗大な石灰化があり、血流も認めた(図 2)。

MRI:T1 強調画像にて hypointensity, T2 強調画像にて isointensity, Gd 造影により辺縁が造影される境界明瞭な腫瘤を認めた(図 3 黒矢印)。

Received: March 9, 2020 Accepted: April 30, 2020

Correspondence: 滋賀医科大学地域医療教育研究拠点, 外科学講座, 地域医療機能推進機構滋賀病院乳腺外科
梅田 朋子 〒520-2192 大津市瀬田月輪町 tomoko@belle.shiga-med.ac.jp

腫瘍マーカーの推移:経過観察中 CA15-3, CEA, NCC-ST-439 の異常高値は認めなかった (図 4).

FDG PET:第 4 肋骨胸骨左縁部の皮下結節に FDG の集積亢進を認め, 胸骨やその他の部位に集積はみとめられなかった (図 5).

病理所見:短紡錘形から類円形核を持つ異型細胞が密に増殖し, 一部で不規則な形の類骨 (好酸性で無構造な部分) を形成している. 異型細胞には多くの核分裂像を伴い骨肉腫の所見であった (図 6).

以上より, 当院整形外科において広背筋皮弁を用いた腫瘍切除術を実施し, 術後は AP 療法 (ドキソルビシン+シスプラチン) を行い現在のところ再発なく経過している.

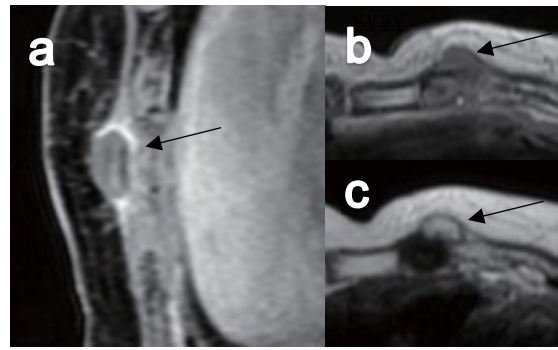


図 3. MRI a)Gd 造影, b)T1 強調画像, c)T2 強調画像 T1 強調にて hypointensity, T2 強調にて isointensity, Gd 造影で辺縁が造影される腫瘤を認める (黒矢印).

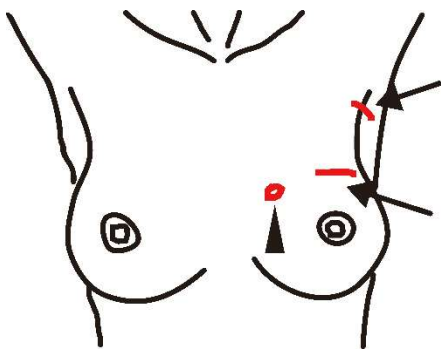


図 1. 身体所見

第 4 肋骨胸骨左縁部に 1.5 cm 大の有痛性腫瘤を認める (▲). 矢印は手術痕.

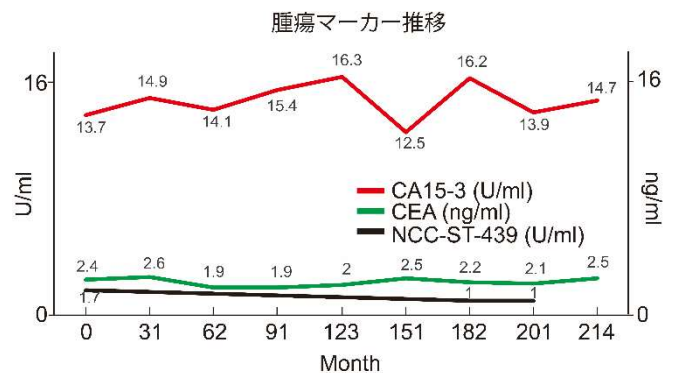


図 4. 腫瘍マーカーの推移

経過観察中 CA15-3, CEA, NCC-ST-439 の異常高値は認めなかった. (横軸 0 は診断時)

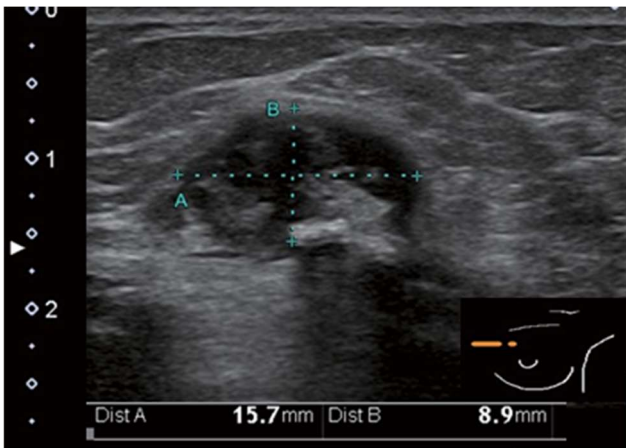


図 2. 超音波

第 4 肋骨胸骨左縁に 15.7 × 8.9 mm の楕円形で境界明瞭な腫瘤を認める. 内部エコーは不均一で, 一部に粗大な石灰化を認めた.

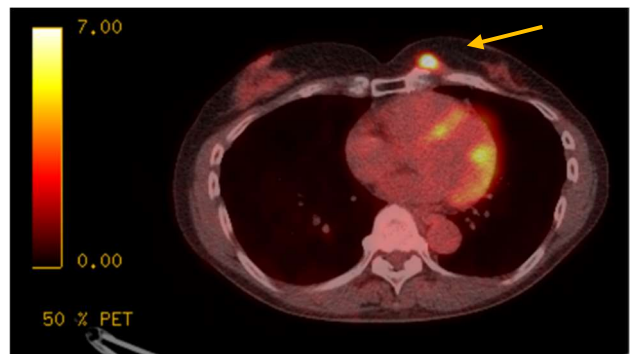


図 5 .FDG PET

第 4 肋骨胸骨左縁部の皮下結節に FDG の集積亢進を認める (黄矢印).

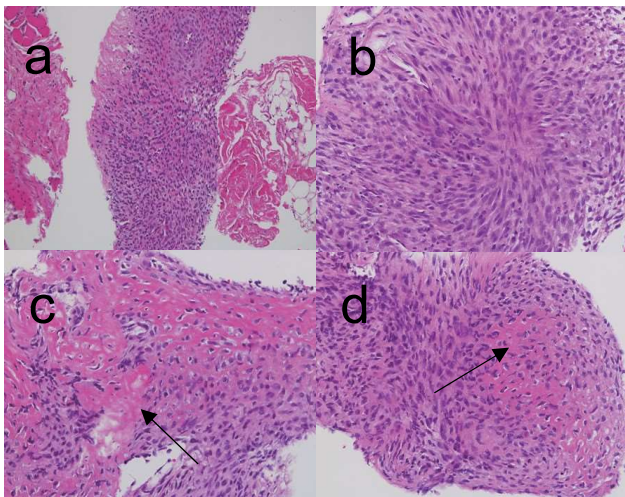


図6 . 生検組織 HE 染色 (a:100 倍、b~d: 200 倍)
短紡錘形から類円形核の異型細胞が密に増殖し、一部で類骨（好酸性で無構造な部分：黒矢印）を形成している。

考察

RIS は 非常に稀な疾患であるが、近年の系統的な化学療法導入により、放射線治療後の患者の寿命が延びたことや、とくに乳癌においては放射線照射を行う頻度が増えたことにより、その発生率は上昇している [5]。発生までの期間については、ばらつきがあるが Huvos らによると 3.5 年～33 年、平均 10.5 年である [5, 6]。また、RIS の発生には高線量の放射線が関与しているとされている [5, 6]。放射線関連悪性腫瘍の発生と放射線照射量との有意な相関は明らかになっていないが、一般的に放射線誘発癌腫は照射線量の少ない領域にも発生するのに対し、RIS はより照射量の多い照射野に発生することが多い [7]。

RIS のうち骨肉腫のしめる割合は Wiklund らによると 30%、骨外性のは 12%と報告されている [8]。治療時の年齢が若いことやアルキル化剤を用いた化学療法の同時併用なども危険因子であると言われている [7]。肉腫の組織型は様々であるが、いずれの組織型でも高悪性度であり Gladdy らによると RIS の 5 年生存率は 17%～58%と低い [9] 予後が悪い理由として、発見される RIS の大多数が深在性で平均 5 cm 以上とサイズが大きいという臨床的・病理学的特徴をもつためであると考えられている [7]。治療には化学療法が著効したという報告はされておらず [10]、放射線の追加治療ができない場合が多く、外科的切除が第一選択となる [1, 10]。しかし上記の特徴ゆえ、顕微鏡的に断端陰性となるような外科的切除の難しい症例が多く、局所再発率は約 45%と高く、生存率を下げる原因となっている [7]。

近年乳癌術後の放射線治療は本症例のように 1 回線量を 2Gy とし 5 週間かけて総線量 50Gy を照射する通常分割照射から、1 回線量を増量し総治療期間を短縮する寡分割照射法が推奨されるようになっている。こ

れまでのエビデンスでは、晩期心臓障害に関しては長期間の観察が必要とされているも、通常分割照射と寡分割照射の効果は同等であり、有害事象も同等か軽度であると考えられている [11]。このため、乳癌診療ガイドライン 2018 年版では、50 歳以上、乳房温存手術後の p T1-2, N0, 全身化学療法を行っていない乳癌の患者では強く勧められるようになっており、それ以外の患者でも弱く推奨するとなっている [11]。しかし RIS のように発生自体が稀で、発生までに非常に長期間を要するものに関してはデータの収集も困難なため、今後寡分割照射の適応が緩和されるにしたいが、増加して行く可能性は否定できないと考えられる。

本症例は術後 15 年以上経過しており、患者自身が気づきやすい皮下に腫瘤が出現したこともあり、受診後早い段階で生検を行うことで早期に診断可能であり、適切な治療を行うことで良好な経過を得ることができた。RIS の中には放射線治療後数年で発症する場合もあるため、乳癌の転移、再発、もしくは治療中の症状の進行を考えるだけでなく、新たな RIS の発生の可能性を念頭に入れ、生検による早期診断をつけることが非常に重要であると考えられる。

文献

- [1] 西塚 哲, 田村 元, 前沢千早, 白石秀夫, 里舘良一, 柳沢 融. 放射線照射の 28 年後に発生した骨外性骨肉腫の 1 例. 癌の臨床, 42(4): 471-475, 1996.
- [2] Hatfield PM and Schulz MD. Postradiation sarcoma. Radiology, 96: 593-602, 1970.
- [3] Phillips TL and Sheline GE. Bone sarcomas following radiation therapy. Radiology, 81: 992-996, 1963.
- [4] Cahan WG, Woodard HQ, Higinbotham NL, Stewart FW, and Coley BL. Sarcoma arising in irradiated bone. Cancer, 1: 3-29, 1948.
- [5] Huvos AG, Woodard HQ, and Cahan WG. Postradiation osteogenic sarcoma of bone and soft tissues. Cancer, 55 : 1244-1255, 1985.
- [6] 片岡正明, 河村 正, 西山泰由, 津田孝治, 伊東久雄, 浜本 研. 乳癌術後放射線治療の後に発生した骨外性骨肉腫の 1 例. 日本癌治療学会雑誌, 26(1): 89-92, 1991.
- [7] Labidi G, Sana I, Tasssy L, and Blay JY. Radiation induced soft tissue sarcoma. ESUN, 8: 1-12, 2011.
- [8] Wiklund TA, Blomqvist CP, Raty J, Elomaa I, Rissanen P, and Miettinen M. Postradiation sarcoma. Cancer, 68: 524-531, 1991.
- [9] Gladdy RA, Qin LX, Moraco N, Edgar MA, Antonescu CR, Alektiar KM, Brennan MF, and Singer S. Do radiation-associated soft tissue sarcomas have the same prognosis as sporadic soft tissue sarcomas? J Clin Oncol, 28: 2064-2069, 2010.
- [10] 村田真理子, 庄司 剛, 中山 英, 坂東 徹. 右乳癌切除術後の放射線照射 20 年後に発生した前胸壁骨肉腫の 1 例. 肺癌, 48(7):807-810, 2008.
- [11] 日本乳癌学会 乳癌診療ガイドライン 1 治療編 2018 年版. 東京, 金原出版株式会社, 328, 2018.

Radiation-induced osteosarcoma 15 years after breast cancer surgery: a case report and review of literature

Kana SAWADA¹⁾, Tomoko UMEDA¹⁾²⁾³⁾, Yuki KAWAI¹⁾, Kaori TOMIDA¹⁾, Mina KITAMURA¹⁾,
Masahiro TATSUMI¹⁾, Eri ABURAKI¹⁾, Sachiko SAKAI¹⁾, Hisataka KATO¹⁾, Tuyoshi MORI¹⁾,
Tomoharu SHIMIZU¹⁾, Kosei ANDO⁴⁾, Jun HANAOKA¹⁾, Suzuko MORITANI⁵⁾ and Masaji TANI¹⁾

1) Department of Surgery, Shiga University of Medical Science

2) Consortium for Community Medicine, Shiga University of Medical Science

3) Department of Breast Surgery, Japan Community Healthcare Organization Shiga Hospital

4) Department of Rehabilitation, Shiga University of Medical Science Hospital

5) Department of Diagnostic Pathology, Shiga University of Medical Science Hospital

Abstract Radiation-induced sarcoma (RIS) occasionally occurs in breast cancer patients following postoperative radiation. Generally, it manifests a high grade of malignancy while its histological types are not uniform. Considering the difficulty of additional radiation therapy, surgical resection is the only possible chance for cure in patients with RIS; therefore, delay of diagnosis deprives the chance of surgical resection should be avoided. Here, we report a case of a RIS that occurred 15 years after the postoperative radiation therapy for a left breast cancer. In association with the improvement of long prognosis in the patients with breast cancer, the incidence of RIS is assumed to be increased. Long term follow up is important to detect the post-radiation RIS; in addition, considering the existence of the RIS, biopsy should be performed if mass lesion were seen in the irradiation range.

Keyword: Radiation-induced sarcoma, RIS, Breast cancer, Radiation therapy