

## 当科における下顎智歯抜去術症例の臨床統計学的検討

### CT画像を用いた当科の分類

藤居 孝文<sup>1)</sup>, 森 敏雄<sup>1)</sup>, 渡邊 裕加<sup>1)</sup>, 野井 将大<sup>1)</sup>,  
足立 健<sup>1)</sup>, 越沼 伸也<sup>1)</sup>, 町田 好聡<sup>1)</sup>, 山本 学<sup>1)</sup>

1) 滋賀医科大学医学部附属病院歯科口腔外科学講座

## A Clinical Statistically Study of Mandibular Third Molar Extraction Cases The Original Classification of Our Department on Computed Tomography

Takafumi Fujii<sup>1)</sup>, Toshio Mori<sup>1)</sup>, Yuka Watanabe<sup>1)</sup>, Masaharu Noi<sup>1)</sup>,

Takeshi Adachi<sup>1)</sup>, Shinya Koshinuma<sup>1)</sup>, Yoshisato Machida<sup>1)</sup>, Gaku Yamamoto<sup>1)</sup>

1) Department of oral and maxillofacial surgery, Shiga University of Medical Science

### Abstract

Mandibular third molar extraction is a common dental oral surgeries, and preoperative evaluation is very important because the difficulty and the risk of complications depend on the state of the mandibular tooth. A classification method to evaluate mandibular third molars using panoramic radiographs is currently available, however, but there is no such classification method using computed tomography (CT) images. In this study, we devised a new classification method using CT images and used it to clinically statistically evaluate patients undergoing mandibular third molar extraction operation in our department. Between April 1, 2016 and March 31, 2017, we collected data for 477 teeth in 393 cases of mandibular third molar extraction. The condition of the molar was evaluated using the Winter classification, Pell-Gregory classification, and apex position. In addition, the positional relationship between the apex and mandibular canal was assessed from CT images using the classification method devised in our department (“Adachi classification”). The most frequent results were as follows: Winter classification, horizontal: 242 teeth; Pell-Gregory classification, II B: 157 teeth; and the apex position, Ap 0: 179 teeth; Class I: 208 teeth, Position B: 185 teeth, Type 1 A: 372 teeth. The Adachi classification is a new taxonomy that evaluates the relationship between the mandibular tooth and mandibular canal with or without bone intervention and the closest part. We will continue to collect more data to further investigate our novel classification method.

**Keyword** : mandibular third molar, mandibular canal, panoramic radiograph, CT image, classification of Adachi,

### はじめに

下顎智歯抜去術は、歯科口腔外科の分野において一般的な外科処置の一つである。下顎智歯には萌出程度や埋伏位置、歯軸の方向に様々な種類があり、それらの分類法としてパノラマX線写真を用いて評価する分類法が現在も使用されている<sup>1-3)</sup>。一方、CTの普及により下顎智歯の特徴や下顎管との位置関係がパノラマX線写真より詳細に把握できるようになったが、現在もまだCT画像を用いた画一的な分類法は存在せず、CT画像を用いた新しい分類法の確立が求められる。そこで、今回われわれは、CT画像を用いた新しい分類法を考案し、当科にて下顎智歯抜去術を施行した患者を

対象に臨床統計学的検討を行ったので報告する。

なお、本研究は当院倫理審査委員会の承認を得ている（承認番号 28-208）。

### 対象と方法

対象は2016年4月1日から2017年3月31日までの一年間に当科にて下顎智歯抜去術を施行した432症例533歯のうち根未完成歯症例を除いた393症例477歯とした。調査は電子診療録から対象を抽出し、以下の項目について後ろ向き調査を行い、評価を行った。

#### 1. 患者基本情報

① 性別、②年齢、③抜歯部位（左右）、④紹介の有無

Received January 12, 2018. Received July 11

Correspondence: 滋賀医科大学医学部附属病院歯科口腔外科学講座 藤居 孝文

〒520-2192 大津市瀬田月輪町 fujii25@belle.shiga-med.ac.jp

## 2. 手術情報

当科の下顎智歯抜去術の手術方法は、①外来局所麻酔、②入院局所麻酔(2泊3日)、③入院全身麻酔で行っており、それぞれについて調査した。

## 3. 画像情報

パノラマ X 線写真：①歯軸の方向 (Winter 分類)<sup>1)</sup>、②埋伏状況 (Pell-Gregory 分類)<sup>2)</sup>、③下顎智歯歯根と下顎管との重なり (apex position)<sup>3)</sup>を調査した (図 1, 2, 3)。

単純 CT 画像：①下顎智歯と下顎管との位置関係を当科が考案した分類 (以下、足立の分類) にて調査した (図 4)。足立の分類では CT 画像を用いて、下顎智歯と下顎管間の骨介在状態と骨の介在がない場合の両者の接触状態：Class, 両者の最接近部における下顎管の智歯に対する頬舌的な位置：Position, 両者の最接近部における下顎管の智歯に対する歯軸方向の位置：Type に分類した。また、②下顎管側枝の有無を調査した。

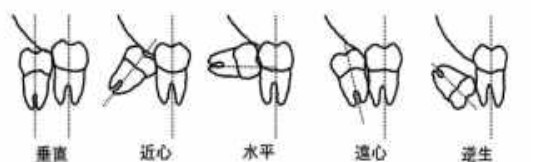
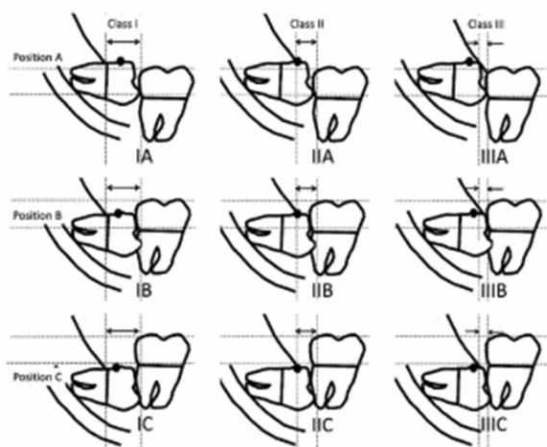
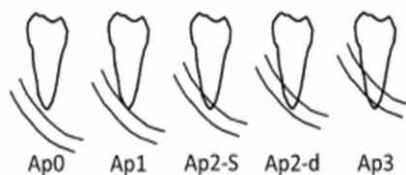


図 1 : Winter 分類



【Class 第二大臼歯遠心面と下顎枝前縁との間の距離】  
 ClassI: 第二大臼歯遠心面から下顎枝までの距離が智歯歯冠幅径より広い。  
 ClassII: 第二大臼歯遠心面から下顎枝までの距離が智歯歯冠幅径より狭い。  
 ClassIII: 智歯の大部分が下顎枝に含まれる。  
 【Position 第二大臼歯の咬合面に対する埋伏の深さ】  
 PositionA: 智歯の最上点が第二大臼歯の咬合面またはそれより上にある。  
 PositionB: 智歯の最上点が第二大臼歯の咬合面より下で、第二大臼歯の歯頸部より上にある。  
 PositionC: 智歯の最上点が第二大臼歯の歯頸部より下にある。

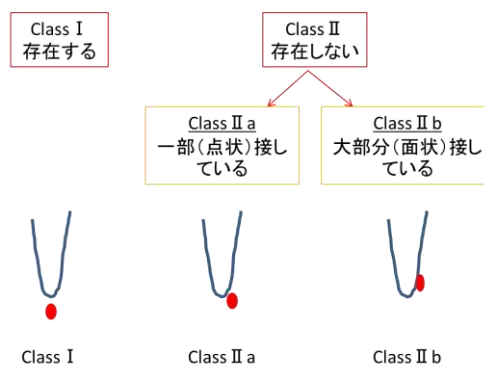
図 2 : Pell-Gregory 分類



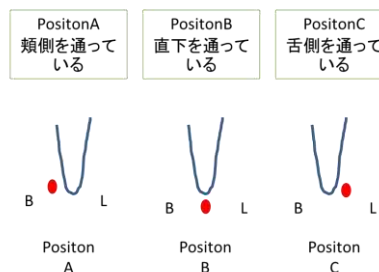
Ap 0 : 歯根と下顎管が接触、交差していない。  
 Ap 1 : 歯根が下顎管上縁に接している。  
 Ap 2-s : 歯根が下顎管上縁を超えて、下顎管の上方 1/2 まで達している。  
 Ap 2-d : 歯根が下顎管の上方 1/2 を超え、下顎管の下縁を超えない。  
 Ap 3 : 歯根が下顎管下縁を超えている。

図 3 : apex position

### Class 下顎智歯と下顎管との間に骨の介在の有無



### Position 最接近部における下顎管の智歯に対する頬舌的位置



### Type 最接近部における下顎管の智歯に対する歯軸方向の位置

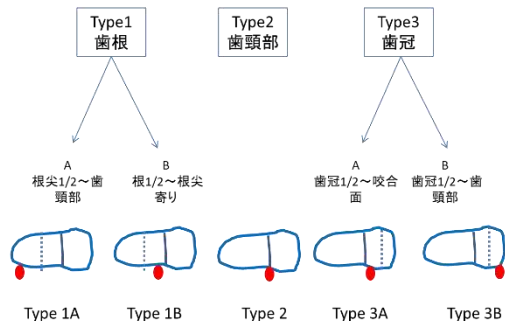


図 4 : 足立の分類

結果

1. 患者基本情報

症例数は、男性 186 例 224 歯、女性 207 例 253 歯、計 393 例 477 歯であり、平均年齢は男性 30.9 歳、女性 30.6 歳、全体 30.7 歳であった。抜歯部位（左右）は、右側 234 歯、左側 243 歯であった（表 1）。

紹介の有無については、紹介あり 383 例（97.5%）、紹介なし 10 例（2.5%）であった。

表 1：患者基本情報

	男性	女性	計
症例数(例)	186	207	393
平均年齢±SD(歳)	30.85±12.9	30.57±12.1	30.7±12.5
歯数	224	253	477
部位			
右	106	128	234
左	118	125	243

2. 手術情報

手術方法は外来局所麻酔下に抜歯した症例が 297 例、299 歯、入院局所麻酔（2 泊 3 日）下に抜歯した症例が 45 例、88 歯、入院全身麻酔下に抜歯した症例が 51 例、90 歯であった。また、それぞれの平均年齢は外来局所麻酔が 31.9 歳、入院局所麻酔（2 泊 3 日）が 26.3 歳、入院全身麻酔が 35.7 歳であった。

3. 画像情報

Winter 分類における歯軸方向は、垂直:100 歯（21.0%）、近心:127 歯（26.6%）、水平:242 歯（50.8%）、遠心:4 歯（0.8%）、逆生:4 歯（0.8%）であった（表 2）。

Pell-Gregory 分類では I A:99 歯（20.8%）、I B:33 歯（6.9%）、I C:3 歯（0.6%）、II A:154 歯（32.3%）、II B:157 歯（32.9%）、II C:12 歯（2.5%）、III A:6 歯（1.3%）、III B:5 歯（1.0%）、III C:8 歯（1.7%）であった（表 3）。Apex position は、Ap 0:179 歯（37.5%）、Ap 1:150 歯（31.5%）、Ap 2-s:92 歯（19.3%）、Ap 2-d:51 歯（10.7%）、Ap 3:5 歯（1.0%）であった（表 4）。

表 2：Winter 分類

	歯数(%)
垂直	100(21.0)
近心	127(26.6)
水平	242(50.8)
遠心	4(0.8)
逆生	4(0.8)
計	477

表 3：Pell-Gregory 分類

	歯数(%)
I A	99(20.7)
I B	33(6.9)
I C	3(0.6)
II A	154(32.2)
II B	157(32.8)
II C	12(2.5)
III A	6(1.3)
III B	5(1.0)
III C	8(1.7)
計	477

表 4：apex position

	歯数(%)
Ap 0	179(37.5)
Ap 1	150(31.5)
Ap 2-s	92(19.3)
Ap 2-d	51(10.7)
Ap 3	5(1.0)
計	477

表 5：足立の分類

Class	歯数(%)	Position	歯数(%)	Type	歯数(%)
I	208(50.9)	A	177(43.3)	1A	372(91.0)
				1B	14(3.4)
II a	133(32.5)	B	185(45.2)	2	11(2.7)
				3A	3(0.7)
				3B	9(2.2)
II b	68(16.6)	C	47(11.5)		
計	409		409		409

表 6 : Ap と足立の分類 Class との関係

	0	1	2-s	2-d	3
I	103(25.2)	60(14.7)	32(7.8)	13(3.2)	0(0)
II a	20(4.9)	54(13.2)	43(10.5)	16(3.9)	0(0)
II b	4(1.0)	24(5.9)	16(3.9)	19(4.6)	5(1.2)

単純 CT 撮影は 477 歯中 409 歯 (85.7%) で実施されていた。足立の分類では Class I :208 歯 (50.9%), Class II a: 133 歯 (32.5%), Class II b:68 歯 (16.6%), Position A:177 歯 (43.3%), Position B:185 歯 (45.2%), Position C:47 歯 (11.5%), Type 1A:372 歯 (91.0%), Type 1B:14 歯 (3.4%), Type 2:11 歯 (2.7%), Type 3A: 3 歯 (0.7%), Type 3B:9 歯 (2.2%) であった (表 5)。

## 考察

2016 年 4 月 1 日から 2017 年 3 月 31 日までの一年間に 533 歯の下顎智歯抜去術が施行されており、今回は根末完成歯を除いた 477 歯について調査した。男女比は 1 : 1.11 で女性が多い傾向であり、平均年齢は男性 30.9 歳、女性 30.6 歳、全体 30.7 歳であった。これは他施設の報告<sup>4)</sup>における下顎智歯抜去術症例と同様の傾向であった。

当科では、左右の智歯を同時に抜去する場合は原則、入院局所麻酔下の手術を勧めている。その理由は、術後疼痛や栄養の管理が可能であり、抜歯後出血や腫脹の増大による呼吸困難等の重篤な合併症に対して早期に対応が可能であるためである。また、歯科恐怖症の患者や埋伏状況が深い場合や下顎管と智歯が接している症例などに対しては、骨削合量の増加や手術操作が困難になり手術時間が長くなることが予想されるため全身麻酔を勧めている。

下顎智歯抜去術は症例によって手術方法、難易度、術中、術後の合併症リスクが大きく異なる。そのため、術前診断の段階での注意深い評価は手術に臨むうえで非常に重要である。下顎智歯の画像評価は、一般的にパノラマ X 線で行われている。パノラマ X 線写真で評価する分類法として、Winter 分類、Pell-Gregory 分類、apex position などが挙げられ、本調査でもこれを用いて検討した。1950 年代の調査<sup>6-8)</sup>における Winter 分類では水平の割合が 23.4%~32%であったのに対し、今回の調査結果では水平が 50.8%と最も多く、次いで近心傾斜が 26.6%であり、合わせて 85%以上をしめていた。これは上松ら<sup>4)</sup>の報告と同様の傾向を示している。Pell-Gregory 分類では、II B:32.9%, II A:32.3%の順で多く apex position(Ap)については、Ap 0 は 37.5%で、それ以外の約 6 割は下顎管に点状に接触また交差したように観察される症例であった。このような位置に埋伏または萌出している智歯は、抜去時に歯肉の切開や骨削合、歯冠分割などの操作が必要であり外科的侵襲の程度が大きく、下顎管損傷のリスクが高いと考えられる。そのため他医療機関にて抜歯困難と判断され、より専門性の高い当科に紹介される傾向にあり、紹介率が 97.5%と高い理由の一つと考えられた。また近

年の病診連携の推進も紹介率が高い理由と考えられ、上松ら<sup>4)</sup>の報告と同様の傾向を示している。

下顎埋伏智歯と周囲組織の関係について、橋爪ら<sup>10)</sup>は歯科用 CT による下顎管と下顎智歯の観察のなかで、歯根と下顎管の三次元的な位置関係を CT にて描出できることにより、下顎智歯抜去時における偶発症の防止に対する CT の有用性を述べている。CT 撮影を行うことによりパノラマ X 線写真のみでは評価できない下顎智歯と下顎管との位置関係、歯根形態、下顎管の側枝の存在や舌側壁の厚み、上顎智歯と上顎洞との位置関係などの評価が可能となり、偶発症の防止につながると考えられるため、当科でもパノラマ X 線写真に加え、下顎智歯と下顎管が近接している場合や埋伏位置が深く、外科的侵襲が大きくなることが予想される症例、下顎智歯と下顎管との近接は認めないが歯根の湾曲が著明な症例や同時抜去予定の上顎智歯が上顎洞と近接している症例では単純 CT 撮影を積極的に行っている。単純 CT を撮影した症例については当科独自の分類(足立の分類)を用いて調査した結果、下顎智歯と下顎管との骨介在を評価する Class 分類では骨介在が存在する Class I が 51.0%と最も多かったが、骨介在が存在しない Class II a, II b で 49.0%と約半数で骨介在を認めなかった。下顎智歯と下顎管との最接近部の位置関係を評価した Position, Type 分類では下顎管が歯根の頬側に位置する Position A (43.2%) および直下に位置する Position B (45.4%) で約 9 割を占める結果となり、また、Type 1A (91.0%) とほとんどの症例において下顎管は歯根の直下から頬側の根尖部で最接近していた。下顎智歯と下顎管との骨介在を認めない症例では抜歯操作や抜歯窩の搔爬・洗浄による機械的刺激の影響を受ける危険性が高くなるため、慎重に操作することが重要である。また、下顎管の智歯に対する頬舌的位置、歯軸方向の位置の把握は歯冠分割、歯根分割の際に非常に重要となる。しかし、パノラマ X 線写真での分類法では下顎智歯と下顎管との位置関係は apex position を用いて評価していたが、正確な位置関係を把握することはできなかった。今回の調査において、CT 撮影を行った Ap-0 127 歯のうち 24 歯で下顎管との接触を認めた(表 6)。これらはパノラマ X 線写真では歯根形態が不明瞭であり、Ap-0 と診断された症例や側枝が存在していた症例であった。歯根形態が不明瞭であった症例は 19 例 (4.6%)、側枝が接触していた症例は 5 例 (1.2%) であり、足立の分類の Type はすべて 1A であった。Ap-1 138 歯のうち 60 歯で下顎智歯と下顎管との間に骨介在を認めたが、78 歯で骨介在を認めなかった。Ap-2 以上の下顎智歯と下顎管とが交差したように観察される 144 歯のうち 45 歯で骨介在を認めており、下顎智歯と下顎管との位置関係を正確に評価することが可能となる足立の分類では下顎智歯抜去術の術前診断として有用であると考えられた。

また、今回 24 歯 (5.9%) に下顎管の側枝を認めた。側枝は術中の予期せぬ出血の原因になり得るが、パノ

ラマ X 線写真のみでは評価が困難である。つまりパノラマ X 線写真では智歯と下顎管の頬舌方向の関係や側枝の評価ができないため、単純 CT 撮影は有用と考えられた。

今回の調査では 49.0%と約半数の症例において下顎智歯と下顎管との間に骨介在を認められなかった。術後知覚異常のリスクを正確に術前に説明する目的としても、積極的に単純 CT 撮影を行い、骨介在の有無を確認すべきと考えられた。

## 結語

以前よりパノラマ X 線写真における下顎智歯を評価する分類は存在したが、CT 画像における画一的な分類は未だない。当科では単純 CT 画像に注目し、独自の分類（足立の分類）を考案し、術前の評価に用いている。足立の分類は下顎智歯と下顎管の関係を骨介在の有無や最接近部を評価する分類法である。今後も、症例数を増やし、術後合併症を含めさらに検討を継続する予定である。

## 引用文献

- 1) Winter GB: Impacted mandibular third molar. American Medical Book Co, St. Louis, 1926, p41-100.
- 2) Pell GJ. And Gregory BT: Impacted mandibular third molars: classification and modified techniques for removal. Dent Digest, 39: 330-338, 1933.
- 3) 野添悦郎, 石畑清秀, 中村康典, 新中須真奈, 大河内孝子, 中村典史: オトガイ神経知覚異常回避のための下顎智歯 2 回法抜歯の臨床的検討. 日口科誌, 60 (4): 317-324, 2011.
- 4) 上松晃也, 児玉泰光, 勝見祐二, 木口哲郎, 西川 敦高木律男: 2014 年における下顎智歯抜歯 599 歯の臨床的検討, 新潟歯学会 雑誌 45(2): 73-80, 2015.
- 5) 阿部哲也, 飯田明彦, 高木律男, 星名秀行, 小野和宏, 鍛冶昌孝, 今井信行, 服部幸男, 安島久雄, 大橋 靖: 最近 14 年間における外来患者の臨床統計的観察. 新潟歯学会誌 28 (2): 9-17, 1998.
- 6) 松島税, 角田豊作: 下顎智歯の観察其の 1. X 線像による出韻角度, 歯科医学, 14, 196, 1950
- 7) 村松隆丸: 智鋤. 医歯薬出版. 東京, 1953.
- 8) 佐藤信正: 下顎智歯の放射線学的研究. 口科誌, 43: 245, 1955.
- 9) 須佐美隆三, 浅井保彦, 広瀬浩三, 細井達郎, 林勲, 滝本貞蔵, 岡田平一, 北村輝満, 坂井忠臣, 沢村光枝, 堂昭夫, 野村江津, 林勇深沢文夫, 三村親邦: 不正咬合の発現に関する疫学的研究, 1, 不正咬合の発現頻度一概要 -, 日矯歯誌, 41: 221-223, 1971.
- 10) 橋爪敦子, 中川洋一: 歯科用 CT による下顎管と下顎智歯の位置関係の観察. 日口外誌 50: 1-10 2004.

## 和文抄録

下顎智歯抜去術は、歯科口腔外科において頻度の高い処置であるが、下顎智歯の状態によって、難易度や合併症のリスクが異なるため術前の評価が重要である。下顎智歯の分類法としてパノラマ X 線写真を用いて評価する分類法が現在も使用されているが、CT 画像を用いた画一的な分類法は存在しない。今回われわれは、CT 画像を用いた新しい分類法を考案し、当科にて下顎智歯抜去術を施行した患者を対象に臨床統計学的検討を行った。

対象は 2016 年 4 月 1 日から 2017 年 3 月 31 日の 1 年間において、当科にて下顎智歯抜去術を施行した 393 症例 477 歯とした。下顎智歯の状態を Winter 分類, Pell-Gregory 分類, Apex position を用いて評価した。それに加え、当科で考案した CT 画像により智歯根尖と下顎管との位置関係の分類（以下、足立の分類）を用いて評価を行った。

結果、Winter 分類は水平: 242 歯, Pell-Gregory 分類は II B: 157 歯, Apex position は、Ap0: 179 歯がもっとも多かった。足立の分類では、Class I : 208 歯, Position B: 185 歯, Type1A: 372 歯がもっとも多かった。

足立の分類は下顎智歯と下顎管の関係を骨介在の有無や最接近部を評価する分類法である。今後も、症例数を増やしさらに調査および検討を継続する予定である。

キーワード: 下顎智歯, 下顎管, パノラマ X 線写真, CT 画像, 足立の分類