

## インプラント治療により歯列と咬合の回復を行った 永久歯先天性部分的欠如の4症例

肥後 智樹<sup>1)</sup>, 堤 泰彦<sup>1)</sup>, 山元 貴弘<sup>1)</sup>, 西田 尚武<sup>1)</sup>, 齋藤 翔太<sup>1)</sup>,  
猪田 浩理<sup>2)</sup>, 西川 正典<sup>1)</sup>, 山本 学<sup>1)</sup>

- 1) 滋賀医科大学医学部歯科口腔外科学講座 (主任: 山本 学 教授)  
2) 京都第二赤十字病院歯科口腔外科 (部長: 猪田 浩理)

### For Aesthetic and Functional Restorations with Dental Implant Treatment for Congenital teeth missing; Four Case Reports

Tomoki HIGO<sup>1)</sup>, Yasuhiko TSUTSUMI<sup>1)</sup>, Takahiro YAMAMOTO<sup>1)</sup>, Naotake NISHIDA<sup>1)</sup>,  
Shota SAITO<sup>1)</sup>, Hirosato INODA<sup>2)</sup>, Masanori NISHIKAWA<sup>1)</sup> and Gaku YAMAMOTO<sup>1)</sup>

1) Department of Oral and Maxillofacial Surgery, Shiga University of Medical Science  
(Chief: Prof. Gaku YAMAMOTO)

2) Department of Oral and Maxillofacial Surgery, Japanese Red Cross Kyoto Daini Hospital  
(Chief: Dr. Hirosato INODA)

**Abstract** We report four cases using orthodontic treatment together with dental implant treatment against congenital permanent teeth defects, which case showed a good postoperative course.

Case 1: A 13-years-old female was referred to our hospital in October. She started orthodontics treatment in November. Thereafter, she implanted fixture against congenital tooth defect of  $\overline{2}$  after three years (17y), and congenital tooth defect of  $\overline{5|5}$  after three years and two months.

Case 2: A 13-years-old female was referred to our hospital in March. She started orthodontics treatment. Thereafter, she implanted fixture against congenital tooth defect of  $\underline{2|2}$  after three years and two months (16y).

Case 3: A 8-years-old female was referred to our hospital in June. She started orthodontics treatment in November. Thereafter, she implanted fixture against congenital tooth defect of  $\overline{5}$  after sixteen years (24y).

Case 4: A 23-years-old female was referred to our hospital in April. She started orthodontics treatment in May. Thereafter, she implanted fixture against congenital tooth defect of  $\overline{5}$  after one year and eight months (26y).

**Conclusion:** Dental implant treatment against congenital permanent teeth defects can become one of the big choices as well as bridge and partial denture.

**Keyword** congenital permanent teeth defects, dental implant, orthodontics treatment

---

Received January 15, 2010

Correspondence: 滋賀医科大学医学部歯科口腔外科学講座 肥後 智樹

〒520-2121 大津市瀬田月輪町 higo1123@belle.shiga-med.ac.jp

## 緒言

近年、顎の退化傾向に伴い永久歯の先天性欠如は、以前より増加傾向にあると報告されている [1]。

矯正治療におけるインプラントは、臨床的な位置づけから本来の欠損補綴として使用するパーマネントインプラント（以下インプラント）と矯正治療中に固定源として使用し、矯正治療が終了した時点で除去するテンポラリーインプラントに分類される [2]。従来、若年者から青年者における永久歯の先天性欠損に対する補綴処置は、ブリッジが選択されることが多かった。しかし、近年のインプラント治療の普及と臨床成績の著しい向上により、欠損補綴については、最近ではブリッジに代わってインプラントが選択される症例が増加している。

当科では、2006年に滋賀医科大学歯科口腔外科と一般歯科診療所との連携で治療を行う「滋賀医科大学医学附属病院地域連携インプラントシステム（以下、本システム）」を開始し、一般歯科診療所に連携登録医を募り、インプラントにおける連携治療を開始している。

今回、永久歯の先天性欠損を伴う歯列不正のために歯科矯正医と連携して、歯科矯正治療後あるいは歯科矯正治療と並行しながら、永久歯の先天性欠損部にインプラント治療を行い、良好な経過が得られ、発表のインフォームド・コンセントが得られた4例を経験したので報告する。

## 症例

### 【症例 1】

患者：13歳、女性。

初診：13歳。

主訴：歯数異常による歯列不正の精査。

既往歴・家族歴：特記事項なし。

現病歴：小学2年生時より約2年間、矯正治療を受けたが中止。13歳時から腰痛が生じ、歯並びが原因ではないかと心配になり、当科を紹介され来院した。

診断：|2|先天性欠如、|5|5|先天性欠如、|C|晚期残存、|E|E|晚期残存、|3|埋伏歯、|2|3|転位歯（両者の位置が入れ替わっている）、|3|萌出異常（図1A,B,C）。

処置および経過：初診1ヶ月後より矯正治療を開始した。上顎に関しては、|3|を開窓・牽引すると共に全歯にマルチブラケット装置を装着し前歯部（|3|1|1|3|）の配列を行った。|2|は円錐歯のため、|3|の遠心でラミネートベニヤを用いて審美的回復を行い、|3|の遠心に1歯分のスペースを確保し、同部にインプラント治療を行った。|3|3|を|1|1|に隣接して配列（本来の|2|2|の萌出位置）したのは、|3|3|の萌出部位に配慮したからである。すなわち硬口蓋は、発生学的に一次口蓋と二次口蓋に分けられるが、一次口蓋に|2|1|2|の歯胚が発生し、本来はその部位で安定する。また、一次口蓋と二次口蓋は、上顎切歯骨縫合によって化骨癒合する。

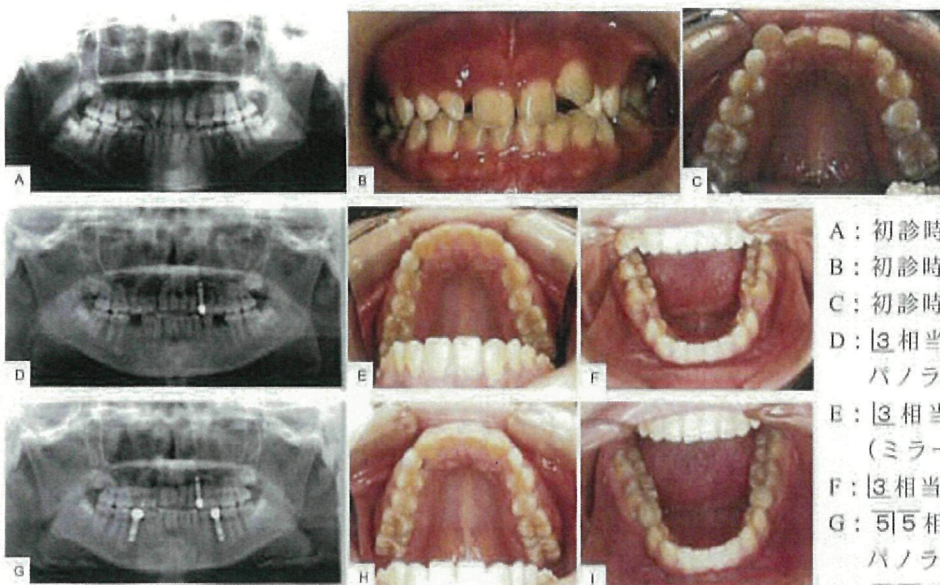


図1：症例1の写真

- A：初診時パノラマ X 線写真
- B：初診時正面鏡
- C：初診時上顎歯列（ミラー像）
- D：|3|相当部最終補綴物装着時のパノラマ X 線写真
- E：|3|相当部最終補綴物装着時の上顎歯列（ミラー像）
- F：|3|相当部最終補綴物装着時の下顎歯列
- G：|5|5|相当部最終補綴物装着時のパノラマ X 線写真
- H：|5|5|相当部最終補綴物装着時の上顎歯列（ミラー像）
- I：|5|5|相当部最終補綴物装着時の下顎歯列

その一次口蓋に萌出した  $\overline{3|3}$  を本来の萌出部位を目指して上顎切歯骨間縫合を超えて遠心へ移動させることは、予後安定性を考慮した場合、 $\overline{1|1}$  の遠心に  $\overline{3|3}$  の後戻りによるスペースが生じることが懸念される。そのため、予後安定性から考えて、 $\overline{3|3}$  を本来の位置へ移動するよりも、同部で萌出、安定させ歯冠を形態修正する方が良いものと考えた。

下顎に関しては、 $\overline{5|5}$  先天性欠如、 $\overline{E|E}$  晩期残存であるため、同部歯槽骨幅の吸収予防と対合歯の挺出予防のために、マルチブラケット装置を上下顎に装着して、白歯部 I 級を確立しつつ、インプラント手術が可能な年齢に至るまで、約 1.5 年間の動的矯正治療の後、約 1.5 年間の保定を行った。

$\overline{2|2}$  先天性欠如に対しては、3 年後 (17 歳時)、 $\overline{3|3}$  相当部にインプラントを埋入した (IMZ  $\phi 3.3 \text{ mm} \times 13 \text{ mm}$ )。インプラント埋入から 8 ヶ月後に二次手術を施行し、その後 7 ヶ月経過後に  $\overline{3|3}$  最終補綴物を装着した (図 1 D,E,F)。

$\overline{5|5}$  先天性欠如に関しては、初診から 3 年 2 ヶ月後に、 $\overline{5|5}$  相当部各々にインプラントを埋入した (IMZ  $\phi 3.3 \text{ mm} \times 13 \text{ mm}$ )。その 5 ヶ月後に二次手術を施行し、 $\overline{5|5}$  最終補綴物 (メタルポンド) を装着した (図 1 G,H,I)。

現在、6 ヶ月毎に経過観察を行っているが、口腔内清掃状態も良く、経過良好である。

### 【症例 2】

患者：13 歳、女性。

初診：13 歳。

主訴：上顎前歯の歯数不足と同部の空隙。

既往歴・家族歴：特記事項なし。

現病歴：歯数不足による空隙歯列の精査目的にて当科を受診した。

診断： $\overline{2|2}$  先天性欠如による  $\overline{5 4 3 1|1 3 4 5}$  部の空隙歯列弓と軽度の過蓋咬合 (図 2 A,B)。

処置および経過：同年 13 歳時に歯科矯正治療を開始した。約 1 年 2 ヶ月間、動的治療を行い、 $\overline{2|2}$  のスペース確保と正常な被蓋を得た後、 $\overline{4 3 2 1|1 2 3 4}$  部は角ワイヤー (019×025) に  $\overline{2|2}$  のスペース分の人工歯を付与し、保定を兼ねて装着し、約 5 ヶ月間の経過観察を行った。その後、メッシュプレートに人工歯を付与し、歯を削合することなく、 $\textcircled{2} \textcircled{1} \textcircled{2} \textcircled{2}$  という接着性ブリッジの要領で保定を行い、定期的な観察を行った。その後、メッシュによるブリッジを除去し、義歯を作製すると共に  $\overline{2|2}$  のスペースが安定したことを確認し、インプラント治療を開始した。

3 年 2 ヶ月後 (16 歳時) に、 $\overline{2|2}$  先天性欠損に対しインプラントを埋入した (Nobel Biocare, Replace<sup>®</sup> RP

$\phi 3.5 \times 13 \text{ mm}$ )。インプラント埋入から 3 年後に、二次手術施行し、最終補綴物 (メタルポンド) を装着した (図 2 C,D)。

現在、6 ヶ月毎に経過観察を行っているが、インプラント周囲歯肉に異常はなく、経過良好である。

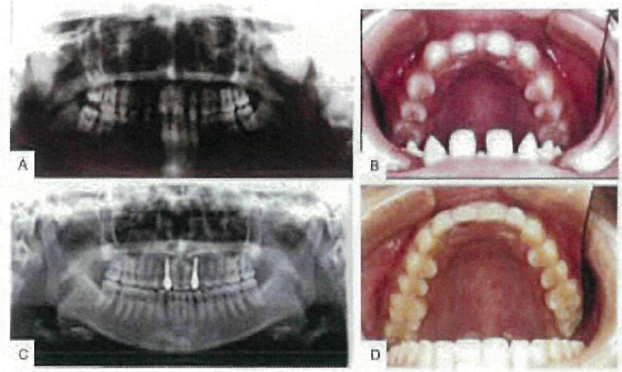


図 2：症例 2 の写真

(A：初診時パノラマ X 線写真，B：初診時上顎歯列，C： $\overline{2|2}$  相当部最終補綴物装着時のパノラマ X 線写真，D： $\overline{2|2}$  相当部最終補綴物装着時の上顎歯列)

### 【症例 3】

患者：8 歳、女性。

初診：8 歳。

主訴：歯列不正。

既往歴・家族歴：特記事項なし。

現病歴：上顎前歯の歯列不正に対する歯科矯正治療について他院より紹介され来院した。

診断： $\overline{5|5}$  先天性欠如、 $\overline{E|E}$  晩期残存 (図 3 A,B,C)。

処置および経過：初診 5 ヶ月後より動的矯正治療を開始し、非抜歯による約 2 年間の一般的な歯科矯正治療を行い保定に至った。保定当初は、 $\overline{E|E}$  の骨植も良く、その後、数ヶ月に一度の定期的な来院をするように指示すると共に  $\overline{E|E}$  が永久的に保存されることはないことを説明した。当初、約 3 年間は経過を観察できたが、転居したこともあってその後 8 年間来院しなかった。初診から 14 年後に再来受診したが、その間に  $\overline{E|E}$  が崩壊し、徐々に  $\overline{6}$  が近心傾斜、 $\overline{4}$  が遠心傾斜し徐々に  $\overline{2 3 4}$  に空隙が生じたものと推察し、 $\overline{2 3 4 6 7}$  にマルチブラケット装置を装着し、歯軸の是正と空隙の整理を行った。また  $\overline{E|E}$  の抜歯を行った。さらに、 $\overline{5}$  の挺出を認めたため、 $\overline{3 4 5 6}$  にマルチブラケット装置を装着し、 $\overline{5}$  の圧下も同時に行った (図 3 D,E,F)。

再来受診から 2 年半後に (24 歳時)、 $\overline{5|5}$  先天性欠如に対し、インプラント埋入術 (Nobel Biocare, Replace<sup>®</sup>

RP φ3.5mm×10 mm) を施行した。インプラント埋入から5ヶ月後に二次手術施行し、最終補綴物(メタルボンド)を装着した(図3 G,H,I)。

現在、6ヶ月毎に経過観察を行っているが、埋入したインプラントに動揺はなく、歯肉状態および咬合も安定している。パノラマX線写真においてもインプラント周囲の骨に異常所見は認められず、審美的および機能的に患者の高い満足度が得られている。

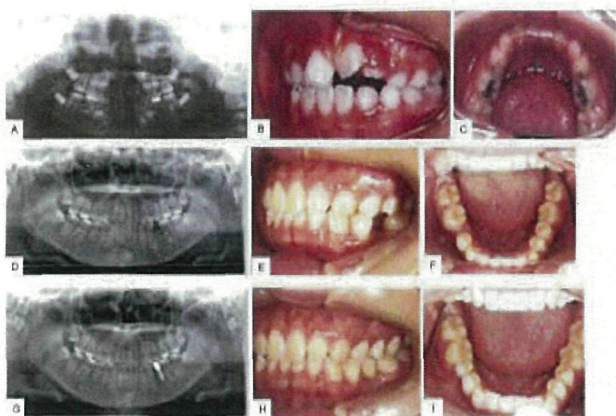


図3：症例3の写真

(A：初診時パノラマX線写真，B：初診時左側方面視，C：初診時下顎歯列，D：矯正治療終了時のパノラマX線写真，E：矯正治療終了時の左側方面視，F：矯正治療終了時の下顎歯列，G： $\overline{5}$ 相当部最終補綴物装着時のパノラマX線写真，H： $\overline{5}$ 相当部最終補綴物装着時の左側方面視，I： $\overline{5}$ 相当部最終補綴物装着時の下顎歯列)

#### 【症例4】

患者：23歳、女性。

初診：23歳。

主訴：歯数不足。

既往歴・家族歴：特記事項なし。

現病歴：他院で歯の本数が不足していることを指摘されたが、治療方針が明確にならないため、不安になり当科を受診した。

診断： $\overline{2}$  $\overline{2}$  $\overline{5}$ 先天性欠如、 $\overline{5}$ 埋伏歯などによって助長された上顎前突症、 $\overline{8}$ 晚期残存(図4 A,B,C)。

処置および経過：初診1ヶ月後より矯正治療を開始した。 $\overline{8}$  $\overline{4}$  $\overline{4}$  $\overline{8}$ を抜歯し、上顎の前突感を可及的に改善するとともに、インプラント埋入2週間前に $\overline{8}$ を抜歯した。動的治療を約2年3ヶ月間行い、前突感は消失し保定に至った。その間、歯科矯正治療開始時期から1年8ヶ月(25歳時)を経過した段階で $\overline{5}$ 隣在歯の歯

軸が安定したため、矯正装置を装着したまま、 $\overline{5}$ 相当部( $\overline{5}$ 先天性欠損)に対しインプラント埋入術(Nobel Biocare, Replace<sup>®</sup>RPφ4.3×13 mm)を施行した。インプラント埋入から半年後に二次手術施行し、 $\overline{5}$ 最終補綴物(メタルボンド)を装着した(図4 D,E,F)。なお、埋伏歯である $\overline{5}$ は $\overline{6}$ の根尖部舌側に完全埋伏していることから、牽引誘導は不可能と判断され、また、臨床症状が認められないため経過観察とした。現在、6ヶ月毎に経過観察しているが、口腔内清掃状態も良く、経過良好である。

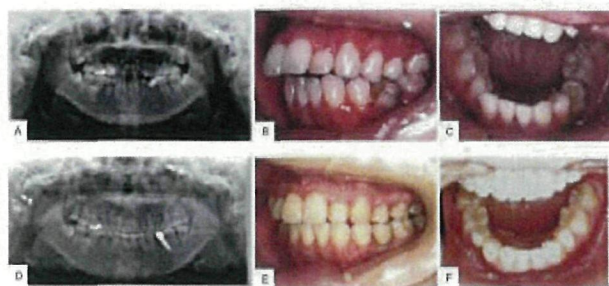


図4：症例4の写真

(A：初診時パノラマX線写真，B：初診時左側方面視，C：初診時下顎歯列，D： $\overline{5}$ 相当部最終補綴物装着時のパノラマX線写真，E： $\overline{5}$ 相当部最終補綴物装着時の左側方面視，F： $\overline{5}$ 相当部最終補綴物装着時の下顎歯列)

## 考察

近年、永久歯の先天性欠如は増加傾向にあり、一般集団においては6.8%、矯正患者においては10%を超え、さらに上下対称に欠損が現れるのは約30%しかなく、左右対称に発現することも少ないとされている[1]。また、セファロ分析によって非抜歯症例と診断された症例においても、矯正治療だけで治療を完遂させようとする歯冠幅径を調和させるために健全歯を抜歯しなければならない症例にも遭遇する。

従来、永久歯の先天性欠如に対する歯科矯正治療は、先天性欠如歯のスペースを閉じることで対応する機会が多い。一方、先天性欠損部のスペースを閉じずに、本来あるべきスペースを残して歯科矯正治療を行った場合には、従来、ブリッジかあるいは部分床義歯で先天性欠如歯の補綴処置を行うことが多かった。ブリッジの場合には、当然のことながら、隣在する歯の健康な歯質を削合しなければならず、部分床義歯は、着脱の煩わしさ、クラスプの存在、義歯への抵抗感(年齢的に若年者が多いため)などの問題があった。しかし、

インプラントの予知性が飛躍的に高くなった現在では、先天性欠損部のスペースを正常な広さに回復して、先天性欠如部位にインプラントを埋入する選択肢が加わり、インプラントの治療計画を提示することが求められる時代になってきた[3-6]。いずれの方法を選択するかは個々の症例によるが、本質的には本来あるべき歯数が揃った方が良好な咬合関係が得られると思われる。また、渡辺[7]が述べるように、残存する天然歯に咬合力が集中することを回避するため、インプラントを植立して咬合改善を図る必要があると考えられる。

矯正治療を成功に導くためには、館山[8]が指摘するように、①スペースの確保、②干渉の除去、③固定源の確保の3要素が重要であるものの、成人の矯正治療においては、歯周病や不良補綴物などの問題が複雑に交錯し、若年者に比べて困難である。しかし、症例4のように、成人における歯科矯正治療後のインプラント治療に際しては、歯周病がコントロールされ、口腔内の環境（必要な修復処置および保存処置を終了していることや手術部位の骨、歯肉および粘膜が健康であることなど）が整えば、インプラント治療を開始することが可能である。

これに対して、若年者すなわち、成長期の患者にインプラント埋入することについては議論のあるところであるが、発育期の顎骨にインプラントを埋入することは可能な限り回避すべきと考えられる。若年者の歯科矯正治療は、成長期に治療が終了する症例も多いため、歯科矯正治療終了直後にはインプラントを埋入せずに、成長期が過ぎるまで待つのが理想と考えられる。従って、歯科矯正治療を終え、保定期間を経てインプラント治療が可能になるまでの間、いかに患者に負担にならないようにインプラントの埋入スペースを確保しながら、経過観察を行っていくかが大きなポイントである。症例2では、インプラントを埋入するにあたって、③2①①2③の暫間ブリッジを装着して16歳まで経過観察をしながら待機した。

また、歯の欠損を長期間放置したために、隣在歯の広範囲に及ぶ欠損部への歯軸傾斜や対合歯の同部位への挺出を認める症例も多い。インプラント治療を前提とした場合は、インプラント埋入前に歯軸の是正や挺出した歯の圧下などの準備矯正治療が必要不可欠となる例を多く見かける。インプラントの安定は、隣接歯の理想的な歯軸に伴う安定した咬合によるので、包括的な立場からの治療を進めるべきであろう。

一方では、若年者に対するインプラント埋入は、骨の状態も良く、また、先天性欠如のために生じた空隙歯列弓などの不正咬合に対しても歯科矯正治療により、安定した咬合を確保した上でインプラント埋入ができるため、インプラントの長期安定にもつながらるものと

推察される。

また、症例1、2、3のように、若年者におけるインプラント治療を予定した歯科矯正治療症例においては、歯科矯正治療経過中にインプラントを埋入しておけば、歯科矯正装置除去と同時にすぐに二次手術、上部構造作製へと治療を進めることができることから、治療期間が短縮でき、また、後戻りの防止、咬合の安定化など歯科矯正治療後の保定ともなり、患者にとって有益であると考えられる、この3名の患者は比較的若く、インプラント補綴の長期安定が要求される症例であり、今後も患者の理解と協力を得て長期に渡って経過観察を行っていく予定である。

以上のように、今後さらに矯正治療におけるインプラントの役割は重要になり、骨格形態をしっかり把握した上で、埋入環境を見極め、インプラントを選択する必要がある。

さらに1欠損1インプラントの概念が浸透するなか、完全な歯種別インプラントの開発も期待されるであろう。

今後は本システムをさらに利用し、連携医に登録された矯正医による矯正治療、インプラント埋入の外科処置に関しては当院歯科口腔外科を行うというそれぞれの分野の専門性を活かした包括的な治療を向上させていきたいと考えている。

## 結語

われわれは、永久歯先天性欠如に対して歯科矯正治療後、あるいは歯科矯正治療中にインプラントを用いて歯列と咬合の回復を行い良好な経過を得た4例を経験した。永久歯の先天性欠如に対するインプラント治療は、

①残存永久歯への咬合力の集中を回避できる。②歯科矯正治療経過中にインプラントを埋入すれば、歯科矯正装置除去と同時にすぐに二次手術、上部構造作製へと治療を進めることもでき、治療期間が短縮できる。③埋入したインプラントが歯科矯正治療後の保定となり得る。④対象患者は若年者が多いため、骨質の状態も良くインプラント治療に適している、などの利点があり、ブリッジ、局部床義歯と並んで大きな選択肢の一つになり得るものである。

## 文献

- [1] 犬井 正. 先天性欠如部位に犬歯誘導を付与したインプラント症例. 顎咬合誌, 26 (1, 2 合併号):104-111, 2006.
- [2] 渡辺 八十夫. 歯の先天欠如を有する矯正症例に対するインプラントの応用. 矯正臨床ジャーナル.

- 12: 11-34, 2002.
- [3] Valeron JF, Velazquez JF. Implants in the Orthodontic and Prosthetic Rehabilitation of an adult patient. *Int J Oral Maxillofac Implants*, 11: 534-538, 1996.
- [4] 渡辺八十夫. 欠損歯を伴う不正咬合に対するアブローチインプラントを応用した補綴処置と矯正治療. *中・四矯歯誌*, 11:38-47, 2002.
- [5] Goodacre CJ, Brown DT, Roberts WE, Jeiroudi MT. Prothodontic considerations when using implants for orthodontic anchorage. *J Prosthet Dent*, 77(2): 162-170, 1997.
- [6] Schneider G, Simmons K, Nason R, Felton D. Occlusal rehabilitation using implants for orthodontic anchorage. *J Prosthodont*, 7: 232-236, 1998.
- [7] 渡辺八十夫. 矯正治療へのインプラントの応用について. *東京矯歯誌*, 13:312-321, 2003.
- [8] 館山千都世, 館山良樹, 三上 格, 吉村治範, 木津敏範, 小林徳栄, 須山容明, 松沢耕介. 矯正治療におけるインプラントの応用. *道歯会誌*, 59:193-197, 2004.

(和文抄録)

今回われわれは、永久歯の先天性欠如歯に対して、矯正治療と歯科インプラント治療を併用し、良好な経過が得られた4例を経験したので報告する。

症例1: 13歳、女性。初診: 2002年10月。同年11月より歯科矯正治療を開始した。3年後(17歳時)に2|2先天性欠損に対しインプラントを埋入した。また3年2ヶ月後に5|5先天性欠損に対しインプラントを埋入した。

症例2: 13歳、女性。初診: 2000年3月。同年3月より歯科矯正治療を開始した。3年2ヶ月後(16歳時)に2|2先天性欠損に対しインプラントを埋入した。

症例3: 8歳、女性。初診: 1990年6月。同年11月より歯科矯正治療を開始した。16年後(24歳時)に5|5先天性欠損に対しインプラントを埋入した。

症例4: 23歳、女性。初診: 2004年4月。同年5月より歯科矯正治療を開始した。1年8ヶ月後(26歳時)に5|5先天性欠損に対しインプラントを埋入した。

結論: 永久歯の先天性欠如に対するインプラント治療は、ブリッジ、局部床義歯と並んで大きな選択肢の一つになり得るものである。

Key words: 永久歯先天性欠損、歯科インプラント、矯正治療