

児童虐待への臨床法医学的取り組み

高瀬泉¹⁾, 中川季子¹⁾, 坂口生夫¹⁾, 山本好男¹⁾²⁾, 西克治¹⁾

1) 滋賀医科大学 社会医学講座 法医学部門

2) 三重大学 創造開発研究センター

A Clinical Forensic Approach to Child Abuse Intervention

Izumi TAKASE¹⁾, Tokiko NAKAGAWA¹⁾, Ikuo SAKAGUCHI¹⁾,

Yoshio YAMAMOTO¹⁾²⁾ and Katsuji NISHI¹⁾

1) Department of Legal Medicine, Shiga University of Medical Science

2) Mie University Research Center for Creation

Abstract We have been intervening in Shiga Prefecture child abuse cases since autumn 2006. Herein are presented notable injuries that we feel will be helpful to clinicians to diagnose whether a child was abused. Case 1: 10 year-old girl. Subscalp hematoma and swelling on the right cheek were found. Additionally, partial ligature marks on the nape were observed and subcutaneous hemorrhage on the left cheek, bilateral lower limbs, and the back, were also found. The girl said that she had been straddled, beaten and strangled by her mother. Case 2: 6-month-old girl. At the first medical examination, her parents complained that her anterior fontanelle had been swollen for more than 1 week, but had no idea as to the cause of the swelling. Subacute and chronic hematoma around the frontal and bilateral region were observed by CT (computed tomography), without a skull fracture. These findings suggested the strong possibility that she had been shaken furiously by someone close to her. We present important information and observations that come from our experience in examining abused children, which we hope will be beneficial for clinical forensic approaches to child abuse. Furthermore, the importance of cooperation among related professionals is reemphasized.

Keywords child abuse, clinical forensic medicine, the cause of the injury, cooperation

はじめに

近年、児童虐待に対する社会的関心の高まりとともに、児童相談所における児童虐待相談対応件数は増加の一途をたどっている。厚生労働省統計によると、平成 18 年には全国の児童相談所で 37,323 件に対応している [1]。滋賀県では、同年の虐待相談の状況として 711 件と報告しているが、これは平成 14 年の 2 倍以上である（厚生労働省統計では養護相談での件数を扱っているが、滋賀県ではそれ以外で虐待の事実が判明した件数も含む） [2]。

法医学は検察や警察からの嘱託を受けて、ご遺体を解剖し、死因や死因の種類（大きく病死および自然死、外因死、その他不詳の死に大別される）などを決定する仕事であり、当部門では年間約 90 件前後の司法および行政解剖を行っている。こうした日々の業務には、損傷がいかんしてできたか（例えば、自己転倒か第三者の行為によるか、どのような凶器が使用されたか）、

損傷がいつ生じたかなどを鑑定し、裁判にも耐えうる書類を作成することも含まれる。従来、法医学と言えば、死者に対する学問の側面が強かったが、1969 年 von Cesare Gerin は「臨床法医学」を提唱し、虐待や性犯罪などによる被害者、交通事故や労働災害の患者など法的手続きを必要とする者に医学的な視点から指導および助言等を行う必要性を示した [3]。こうした考えは、欧米で広く取り入れられている。日本では、臨床法医学を実践する法医学者はごくわずかであるが、我々はその重要性を強く認識し、その社会に果たせる役割について検討してきた。平成 18 年秋からは関係諸機関と連携しつつ、滋賀県における被虐待児の損傷鑑定に携わっている。また、平成 19 年度には滋賀県知事と滋賀医科大学学長との間で「児童虐待に伴う診断指導委託」について正式に契約が交わされ、本格的なプロジェクトとして現在に至っている。

本稿では具体的な虐待被疑事例を提示し、対応の実際を示すことで、臨床法医学の役割に言及するとともに

に、被虐待児の診察に関わる可能性のある臨床医の意見書作成等の一助になればと考える。さらに、多職種連携を必要とする児童虐待問題への今後の取り組みおよび課題について検討したい。

事例概要と方法

1. 事例 1

〔概要〕10歳女児。身長144cm，体重31kg。頭部および右頬部に腫脹，項部に表皮剥脱，左頬部，両下肢および背部に皮下出血を認めた。本児の話では馬乗りになった母親に顔面および頭部を殴打され，頸を絞められたという。

(1) 認知および診察までの経緯

本プロジェクト設立に関して議論するため，子ども家庭相談センターへ出向いたところ，早速，一時保護された児童の診察を依頼された。

(2) 診察の流れ

まず，子ども家庭相談センターの職員より家族構成や事例の概要などを聴いた。そして，同センターの診察室で女性職員立ち会いのもと，診察を開始した。筆者は「どこか痛いところない？」と尋ねて全ての損傷の位置および分布を確認した。この際，突然の依頼であり，写真撮影道具一式を持参していなかったため，翌日，再度診察することとなった。翌日も前日と同様の環境で診察を行った。

2. 事例 2

〔概要〕6ヶ月女児。初診時，保護者は「痙攣を起こしてミルクをもどした」「1週間くらい前から大泉門が腫れてきた，2,3日前から哺乳力が低下した」と夜間救急を受診したが，その損傷機序についてはあくまでも「分からない」とのことであった。

(1) 認知および診察までの経緯

まず，子ども家庭相談センターの児童福祉司より当法医学部門に鑑定依頼の電話が入った。その際，筆者は児童の家庭環境や入院までの経緯について簡単な説明を受けた。その後，同児童福祉司が本児の入院先であるA病院の担当医と日程調整を行い，10日後に筆者が同病院へ出向くこととなった。

(2) 診察の流れ

当日，筆者は同児童福祉司と同病院で待ち合わせ，担当医に会う前に事例の詳細な経過について聴いた。そして，同職員立ち会いのもと，担当医から画像所見の提示とともに本児の入院後の経過について説明を受けた。この段階で既に損傷が生じてから相当程度の時間が経過していたため，筆者は本児を直接診察することなく，画像所見を中心に鑑定を行うこととなった。

結果

1. 事例 1

(1) 全身概観および損傷所見

やや痩せ型。診察開始時，表情は硬く口数も少なかったが，次第に笑顔も見られるようになった。

頭部では，頭頂後頭部やや左側寄りに約3cm大の腫脹部を触れた。顔面では，左頬下部ほぼ中央に1×0.5cm大淡赤褐色変色斑を1個認めた。右頬は全体に腫脹し，淡青色調を示した【図1】。項部では，ほぼ中央に長さ1cmの破線状の表皮剥脱を認め，同部およびその下方約1cmに淡赤色線状変色帯を認めた【図2】。左下肢では，左膝に1.5cm大の淡赤紫色変色斑を1個認めた。右下肢では，右鼠径部外側の腸骨翼に7.5×2cm大の淡緑色から紫赤色変色を認めた【図3】。背部では，ほぼ中央に1cm大程度の淡赤色変色斑を1個認めた。

(2) 成傷機転および自他為の別

頭部の腫脹はその位置から自他為のいずれの可能性も考えられた。左頬の変色斑は手指等による圧迫で生じたと考えられた。右頬の腫脹および変色は手掌程度の平面をもつ物体による打撲で生じたと考えられた。項部の線状表皮剥脱と周囲に出血を伴う蒼白帯は幅1cm程度の索条物で皮膚に皺が寄るほど頸部を圧迫されて生じたと考えられた。左膝の変色斑は突出部の損傷であり，自他為のいずれの可能性も考えられた。腸骨翼の変色はその位置および分布から自己転倒などより他為による打撲で生じたと考えられた。背部の変色斑はその位置および性状から比較的平らな面に一定時間圧迫されて生じたと考えられた。いずれの損傷もその辺縁は不明瞭で，淡褐色あるいは黄褐色調を帯び，治癒過程が進行していることから，受傷後2週間程度経過していると推定された。

(3) 保護者による虐待の可能性

本児にみられた損傷の多くは他為によりほぼ同期に生じたと考えられた。本児は少なくとも右頬を殴打され，比較的重量のある者に上から乗られるなどして，右鼠径部外側や背部ほぼ中央を床などに強く押さえつけられたと考えられた。索条物による頸部の圧迫については，特に項部で力が強く作用しており，同部付近に結紮部が存在したと考えられた。また，一定時間比較的強い力が作用していることから，他為によって生じたと考えた。

2. 事例 2

(1) 損傷所見

まず，全身骨のX線写真に明らかな骨折および仮骨形成や骨折後の癒合などを認めなかった。

次に，初診時の頭部CT写真【図4】で前頭から両側頭部を覆う低吸収域を認めたが，その程度は全

体に脳脊髄液よりやや高く、また、その内部はやや不均一であった。また、左前頭部では被膜形成（赤い矢印）を認めた。さらに、MRIで脳実質内の傷害を、眼科にて両眼底に出血を認めた。ただし、頭皮下血腫および頭蓋骨の明らかな骨折を認めなかった。約1ヶ月後のMRI【図5】T1およびT2強調像では硬膜下腔に層状構造を認めた。

（2）成傷機転および自他為の別

上記損傷は頭部に直接打撃が加わったよりは頭蓋骨と脳に比較的大きな加速度が加わり、両者の運動の‘ずれ’から脳表面の血管が破綻して生じたと考えられた。そして、血腫の性状より初診時の数日から数週間程度以前に生じたと推定された。また、本児の受傷当時の月齢では自己転倒は考えられないこと、さらに、自宅内の転落でこのような損傷が生じるとは考えにくいことから、他者により頭部が激しく揺さぶられて生じた可能性が示唆された。

（3）保護者による虐待の可能性

上述のとおり、通常の家生活の中で広汎な硬膜下血腫が生じるとは考えにくいこと [4-8]、入院先の主治医の話から本児に出血傾向をきたすような疾病は存在しないことなどから、保護者など身近な大人が危害を加えた可能性が高いと考えた。すなわち、いわゆる‘Shaken Baby Syndrome’あるいは‘Shaken Impact Syndrome’の範疇に含まれると判断した。

考察

1. 事例1

問題点として、まず、写真撮影の際に筆者が硬い定規を使用したことが挙げられる。現在は、巻き尺のようなより軟らかい物を使用して、児童の不快感を少しでも軽減するように配慮している。

次に、この事例では診察時に既に受傷後約2週間が経過していた。そのため、特に項部や頬部などで所見が不明瞭になり、写真撮影にも苦慮した。したがって、より早い段階で介入する必要性を強く認識した。

2. 事例2

本事例のように、保護者などが損傷の原因に触れなかったり、説明の辻褄が合わなかったりする場合には対応が非常に困難である。しかし、法医学者が介入することで保護者などが自身の行為を認め、指導に従うようになるなど、その言動が大きく変化することも多い。

3. 診察にあたっての留意事項

児童は身近な大人から虐待を受け、心身ともに傷ついている上に（一次被害）、対応にあたる医療、行政、司法等の専門職員の不適切な言動でさらに不快な経験をする（二次被害）[9-11] 可能性がある。したがって、

我々は以下の点などに留意する必要があると考える。

- 1) 事前に子ども家庭相談センター職員から事件の概要や家庭環境などについて聴く
- 2) 児童が少しでもリラックスできる場や雰囲気をつくる（例として、児童子ども家庭相談センターの職員や看護師など安心できる人に付き添ってもらい、事件に関係のない会話をする、マスコットやぬいぐるみなどを使う）
- 3) 児童には診察に必要な最低限の情報のみ聴く（例として「痛いところない？」など）
- 4) 診察前および診察中に逐次同意を得る
- 5) 身体はもちろん、衣服にも必要以上に手を触れない（年長児の場合、児童自らの手で髪の毛を上げる、衣服をまくるなど協力してもらう）

4. 今後の取り組みおよび課題

臨床医は患者と信頼関係を構築し、損傷を治療する。一方、法医学者は損傷機転を判断し、鑑定書などを作成する。そのため、互いに連携し、役割分担することでより良い対応を行えるばかりでなく、各医療者の負担も軽減されるのではないかと考える。さらに、本学は地域医療の充実や全人的医療の実現をその使命としており、独自のシステムを構築するに最適な基盤が既に存在するものと考えている。また、本学では臨床心理士研修コースが開設されており、児童の心理的なケアについても連携していければと考えている。

さらに、他機関との連携では、特に写真による損傷鑑定を依頼される場合、その質が問題となる。普段、証拠写真などを撮る機会の多い警察を除き、子ども家庭相談センターの職員などが撮影する場合には巻き尺などを必ず入れること、損傷の接写に加え、身体における位置や分布が分かるよう引いて撮ることなどをお願いしている。

以上のように、関係機関とのさらなる連携を図るため、多職種による定期的な勉強会などが必要ではないかと考える。

まとめ

まず、児童虐待が疑われた2事例を提示し、損傷所見のとり方、成傷機転の推定などにおける臨床法医学的視点について言及した。さらに、診察での留意点や今後の課題について検討し、臨床医や他の専門職種とのさらなる連携構築のため、定期的な勉強会等が必要ではないかと提起した。

文献

- [1] 厚生労働省ホームページ：2008年12月現在 <http://www.mhlw.go.jp/bunya/kodomo/dv15/index.html>.
- [2] 滋賀県ホームページ：2008年12月現在

<http://www.pref.shiga.jp/e/kodomokatei/kosodatehometpage/child-abuse/files/gyakutaisoudankensuuh18k akutei.pdf>.

- [3] 佐藤喜宣. 臨床法医学テキスト. 東京, 中外医学社, 1-2, 2008.
- [4] Helfer RE, Slovis TL, Black M. Injuries resulting when small children fall out of bed. *Pediatrics*, 60:533-535, 1977.
- [5] Nimityongskul P, Anderson LD. The likelihood of injuries when children fall out of bed. *J Pediatr Orthop*, 7:184-187, 1987.
- [6] Duhaime AC, Alario AJ, Lewander WJ, Schut L, Sutton LN, Seidl TS, Nudelman S, Budenz D, Hertle R, Tsiaras W, Loporchio S. Head injury in very young children: Mechanisms, injury types, and ophthalmologic findings in 100 hospitalized patients younger than 2 years of age. *Pediatrics*, 90:179-185, 1992.
- [7] Lyons TJ, Oates RK. Falling out of bed: A relatively benign occurrence. *Pediatrics*, 92:125-127, 1993.
- [8] Tarantino CA, Dowd D, Murdock TC. Short vertical falls in infants. *Pediatr Emerg Care*, 15:5-8, 1999.
- [9] 加茂登志子. 【虐待のプライマリ・ケア 子ども虐待・DV・高齢者虐待】DV被害者の医療現場における対応と治療. *治療*, 87:3239-3244, 2005.
- [10] 米山奈奈子. DV被害女性が体験した支援と回復に関する一考察-回復過程における支援の現状と医療機関の役割-. *秋田大学医学部保健学科紀要*, 13:23-33, 2005.
- [11] 友田尋子. DV被害者に看護師ができること-二次被害から守る-. *看護学雑誌*, 68:1038-1041, 2004.

抄録

我々は平成 18 年秋より滋賀県における被虐待児の損傷鑑定に携わってきた。今回は臨床医にも役立つと考えられる損傷を提示する。

[事例 1] 10 歳女兒。頭部および右頬部に腫脹，項部に表皮剥脱，左頬部，両下肢および背部に皮下出血を認めた。本児の話では馬乗りになった母親に顔面および頭部を殴打され，頸を絞められたという。[事例 2] 6 ヶ月女兒。初診時，保護者は「1 週間くらい前から大泉門が腫れてきた」と話したが，その損傷機序は不明とのことであった。CT で亜急性および慢性の硬膜下血腫を前頭から両側頭部に認めたが，頭蓋骨には明らかな骨折を認めなかった。本児は身近な大人に頭部を激しく揺さぶられた可能性が高いと考えられた。我々はこれまでの経験から，今後の児童虐待問題への臨床法医学的取り組みに有用かつ重要な知見を提示するとともに，関係諸機関の連携の重要性を再度強調したい。

キーワード：児童虐待，臨床法医学，損傷鑑定，多職種連

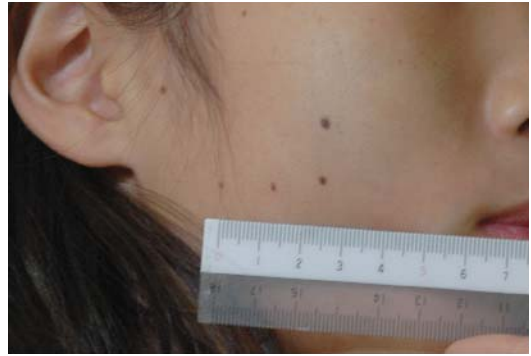

図 1 腫脹し，淡青色調を示す右頬

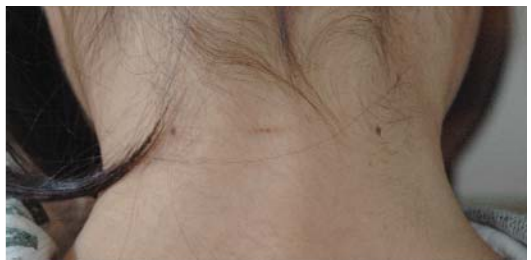

図 2 破線状の表皮剥脱と蒼白帯

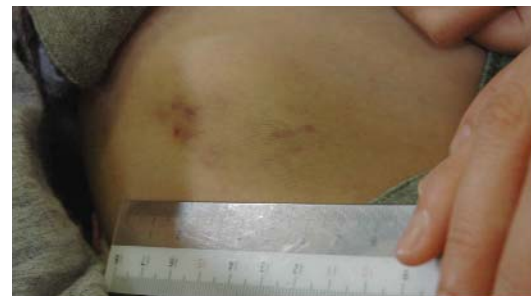

図 3 腸骨翼の皮下出血

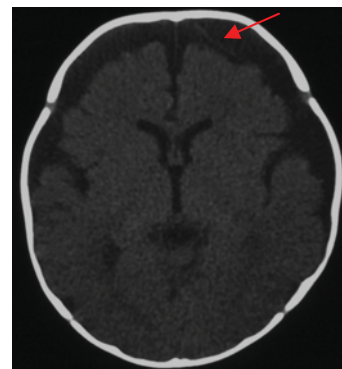

図 4 初診時の CT

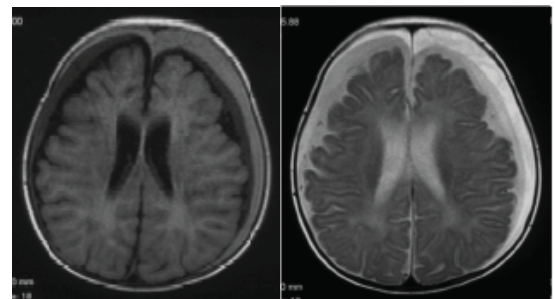


図 5 約 1 ヶ月後の MRI (T1 強調像) (T2 強調像)