

High Prevalence of Late-Appearing T-Wave in Patients with Long QT Syndrome Type 8. (最新研究の紹介)

その他の言語のタイトル	あたらしい心電図の指標 : QT延長症候群8型においてLate appearance T waveは予後予測に有用である アタラシイ シンデズ ノ シヒョウ : QTエンチョウ ショウコウグン ニ オイテ Late appearance T wave ワ ヨゴ ヨソク ユウヨウ デアル
著者	福山 恵, 堀江 稔
発行年	2020-05-15
URL	http://hdl.handle.net/10422/00012741

最新研究の紹介

—あたらしい心電図の指標—QT延長症候群8型においてLate appearance T waveは
予後予測に有用である

論文タイトル

High Prevalence of Late-Appearing T-Wave in Patients with Long QT Syndrome Type 8

掲載誌

Circulation Journal 84(4): 559-568 (2020)

DOI: [10.1253/circj.CJ-19-1101](https://doi.org/10.1253/circj.CJ-19-1101)

執筆者

Fukuyama M, Ohno S, Ozawa J, Kato K, Makiyama T, Nakagawa Y, Horie M.

(太字は本学の関係者)

要旨

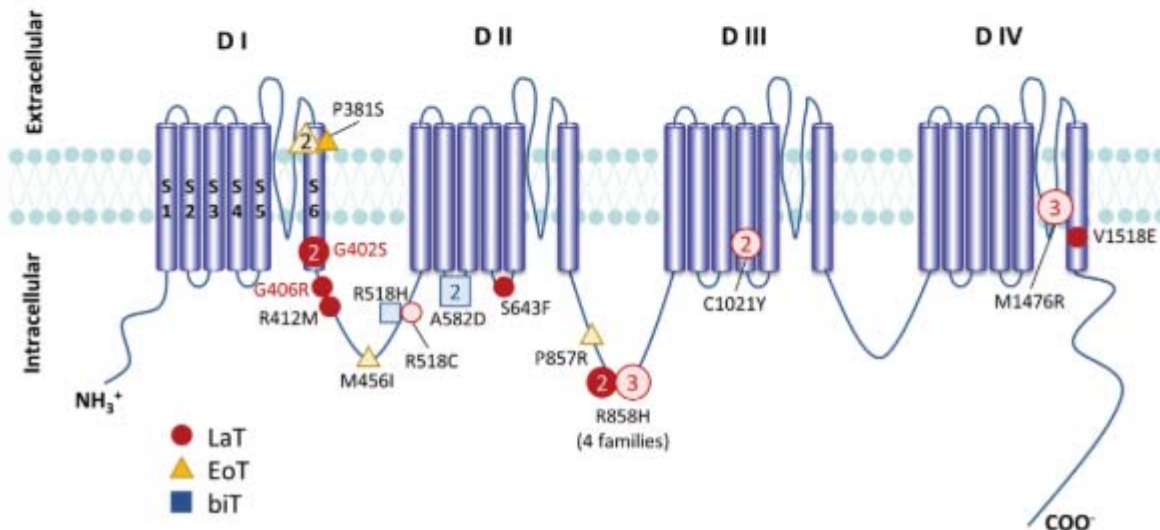
QT延長症候群(LQTS)は心筋イオンチャンネルをコードする蛋白の遺伝子変異により引き起こされる遺伝性疾患であり、現在16種類の原因遺伝子が同定されています(LQT1-16)。このうち8番目に位置するLQT8(別名Timothy症候群)はL型心筋カルシウムチャンネル蛋白(CaV1.2)の機能亢進によることが明らかとなっており、心筋ナトリウムチャンネル蛋白(NaV1.5)の機能亢進によるLQT3と臨床的に類似している点も多く見られます。そして、LQTSの心電図学的特徴として、QT時間の延長のみならず、特殊なT波の形状をとることがあります。LQT1・2・3型においては、高率に特徴的なT波形状を有するため、T波形状に基づいて遺伝子診断を待たずにLQTSの病型を推察することができます。今回の研究では、LQT8におけるT波形状と臨床像との関連を調査し、T波形状が診断・予後予測因子となり得るかを検討しました。

方法として、我々の遺伝性不整脈コホートにおいてLQT8と診断された症例において、心電図のT波形状の特徴並びに臨床像との関連を後ろ向きに調査しました。T波形状に基づいて患者群を1) Early onset (早いタイミングでT波が出現)、2) Late appearance (遅いタイミングでT波が出現)、3) Bifid(T波が2相性に出現)の3群に分け(図2のA, B, Cに対応)、心イベントの出現頻度や臨床的予後、遺伝学的特徴について、LQT3との比較も含めて調査を行いました。

結果、対象となったLQT8の17家系(25名)のうち、LQT8群ではlate appearance T waveの割合が多く、68%を占めていました(LQT3は52%でした)。QTc時間などのパラメータはT波形状ごとで有意差はなく、LQT3との有意差も認められませんでした。致死的不整脈発作を生じた症例はLQT8群・LQT3群ともに全例late appearance T waveを呈していました(図3)。分子生物学的な解析では、LQT8の変異はdomain I-II・II-IIIのlinkerに多く見られ、特に重症例の遺伝子変異は全て同領域に存在していました(図4)。このことから、LQT8のT波形状は、late appearance T waveは致死的不整脈の新しい予後予測因子(指標)として有用である可能性が示唆されました。

Circulation Journal

Vol.84 No.4
April 2020
533-684

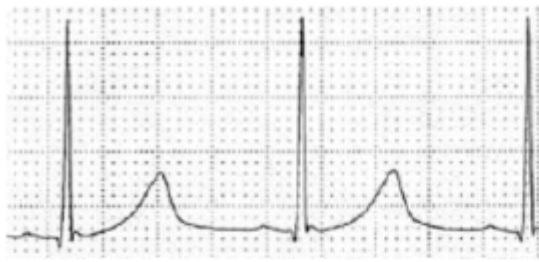


High prevalence of late-appearing T-wave in patients with long QT syndrome type 8. See Figure legend on page 561.

Circ J

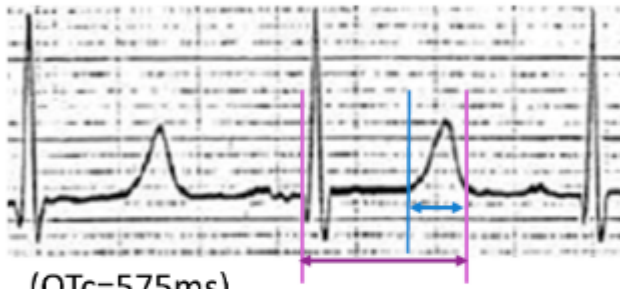
PRINT ISSN 1346-9843
ONLINE ISSN 1347-4820

(A) Early-onset T-wave (EoT)



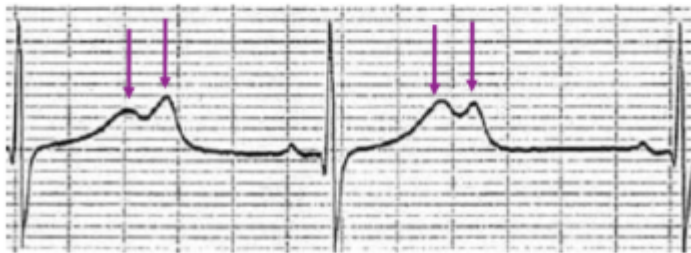
(QTc=469ms)

(B) Late-appearance T-wave (LaT)



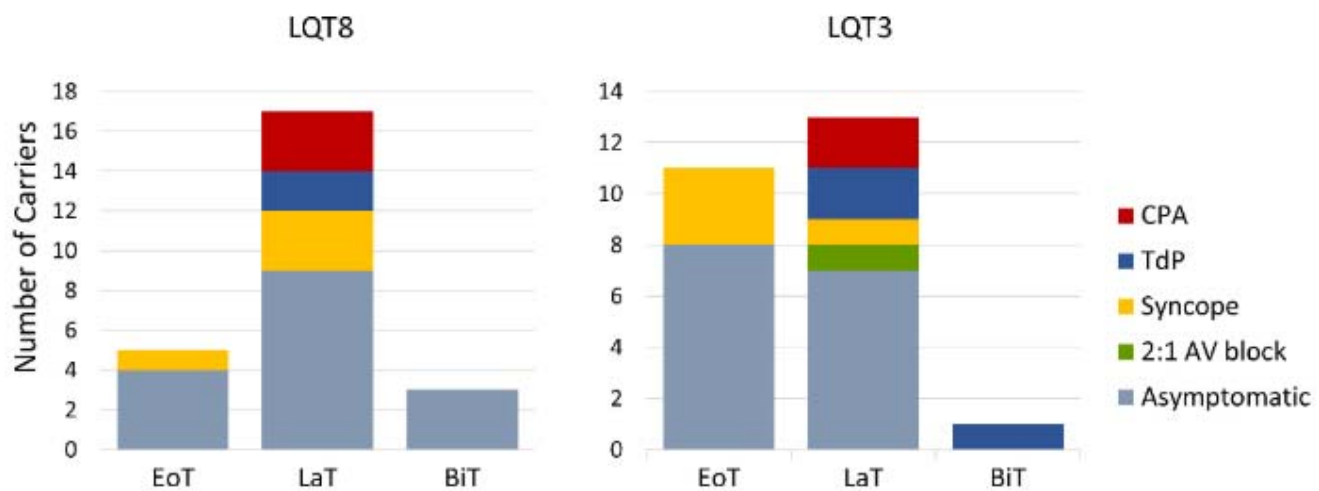
(QTc=575ms)

(C) Bifid T-wave (biT)

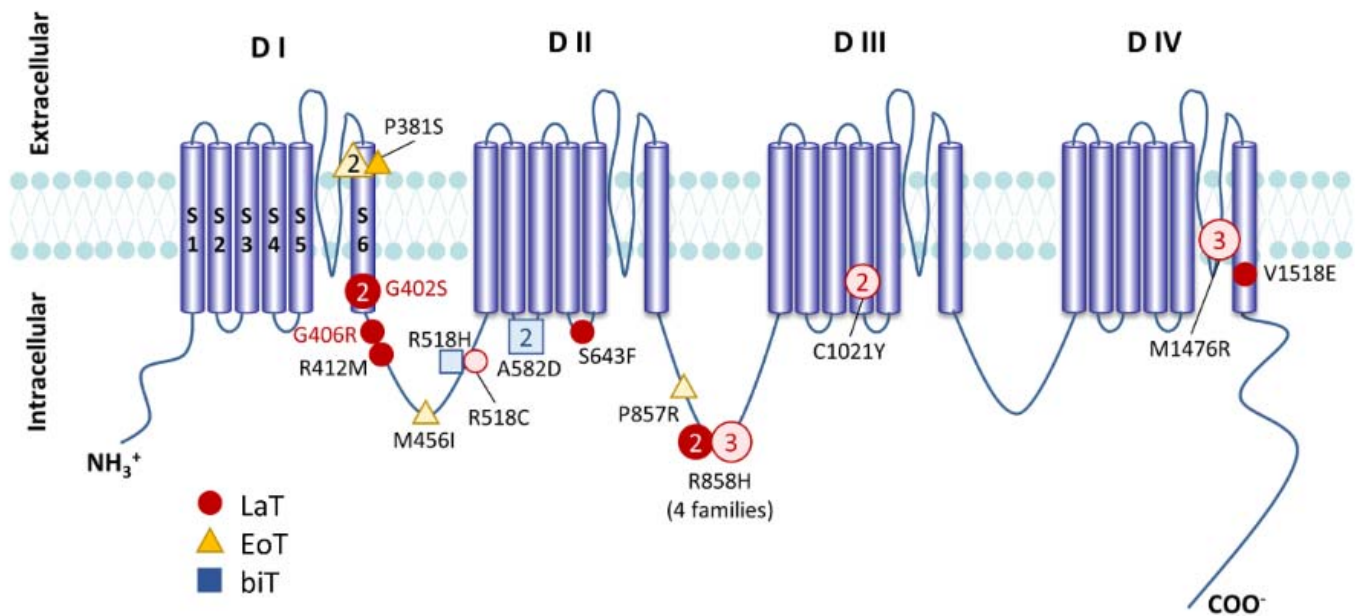


(QTc=565ms)

【図2】 LQT8患者の心電図に見られる3種のT波形状: (B)のlate-appearance T waveが一番多く全体の68%を占めています。



【図3】 LQT8群のうち有症状は9名、LQT3群では10名でした。このうち、心肺停止に至る致死的不整脈に至った者(図の赤+青)はそれぞれ5名ずつでしたが、高率にLaTを呈していました。



[図4] L型心筋カルシウムチャネルαサブユニットの模式図。多くの変異が細胞内linkerに存在しています。

文責

循環器内科・福山 恵、アジア疫学研究センター・堀江 稔