

## 原発性眼内リンパ腫の4症例

著者	西村 理恵, 寺本 由加子, 雑賀 渉, 永井 詩穂, 浅井 愛, 岩佐 磨佐紀, 藤城 綾, 河原 真大, 南口 仁志, 木藤 克之, 安藤 朗
雑誌名	滋賀医科大学雑誌
巻	32
号	1
ページ	28-31
発行年	2019-05-03
URL	<a href="http://doi.org/10.14999/1521.00012506">http://doi.org/10.14999/1521.00012506</a>

— 症例報告 —

## 原発性眼内リンパ腫の4症例

西村 理恵, 寺本 由加子, 雑賀 渉, 永井 詩穂, 浅井 愛, 岩佐 磨佐紀, 藤城 綾,  
河原 真大, 南口 仁志, 木藤 克之, 安藤 朗

滋賀医科大学 内科学講座 血液内科学部門

## Four cases of Primary Intraocular Lymphoma

Rie NISHIMURA, Yukako TERAMOTO, Wataru SAIKA, Shiho NAGAI, Ai ASAI, Masaki IWASA,  
Aya FUJISHIRO, Masahiro KAWAHARA, Hitoshi MIMAMIGUCHI, Katsuyuki KITO  
and Akira ANDOH

Division of Hematology, Department of Internal Medicine, Shiga University of Medical Science

**要旨** 原発性眼内悪性リンパ腫は稀な疾患であり、その治療法は確立していない。またぶどう膜炎として経過観察または治療され、診断に苦慮し早期に治療開始できない症例が存在する。2005年から2017年に当院で経験した原発性眼内リンパ腫4症例について検討した。硝子体液インターロイキン10(IL-10)とインターロイキン6(IL-6)の比率(IL-10/IL-6比率)は診断に有用であり、積極的に検査し早期に診断することが重要である。眼内悪性リンパ腫は診断時すでに中枢神経浸潤を伴っていることもあるが、初発時に眼内に限局している症例でもその多くが中枢神経再発をきたすため、生命予後不良な疾患の一つである。硝子体液IL-10/IL-6比率高値の症例については中枢神経再発予防のために全身化学療法あるいは全脳照射を含めた集学的治療が必要と考えられる。

キーワード 原発性眼内リンパ腫 IL-10/IL-6比率 中枢神経再発

### はじめに

原発性眼内悪性リンパ腫は硝子体、網膜脈絡膜に発症する悪性リンパ腫であり、非ホジキンリンパ腫の1%と非常に稀な疾患であり[1]、その治療法は確立されていない。主に視力低下、霧視や飛蚊症などの自覚症状で発症するが、これはぶどう膜炎でみられる自覚症状とほとんど同じであり、眼所見でも鑑別困難であるため、確定診断に数か月から一年という時間を要することもある。

また原発性眼内リンパ腫は高率に中枢神経リンパ腫を発症するため、5年生存率は30-60%と報告され[2,3]、生命予後不良な疾患である。

今回、我々は2005年から2017年までに当院で経験した原発性眼内リンパ腫の4症例について検討した。それぞれの症例について主訴、診断までの期間、硝子体細胞診、硝子体液インターロイキン10(IL-10)とインターロイキン6(IL-6)の比率(IL-10/IL-6比率)、治療法、中枢神経浸潤までの期間などを検討した。

### 症例

患者1: 61歳、男性

主訴: 両側視力低下

現病歴: 20XX年7月に両側視力低下を主訴に眼科受診し、硝子体混濁(図1)を認めステロイドパルス療法施行された。症状軽快しないため発症から6か月後に硝子体手術を施行し、細胞診にてclass V(図2)、IL-10/IL-6比率47.5と上昇認めたことから、悪性リンパと診断した。PET-CTにて他病変を認めず原発性眼内リンパ腫と診断した。メトトレキサート硝子体内注射(400 $\mu$ g/0.05ml)を6回施行にて眼症状軽快した。眼治療開始から7ヶ月後に、嘔気と食欲低下にて施行されたMRI(図3a)にて脳内に多発腫瘤を認め中枢神経再発と診断した。高用量メトトレキサート療法(3.5g/m<sup>2</sup>)を3コースと髄腔内メトトレキサート注入2回を行い、脳病変は縮小し部分寛解が得られたが、しかし再燃したためカルボプ

Received January 14, 2019. Accepted: May 3, 2019.

Correspondence: 滋賀医科大学医内科学講座血液内科部門 西村理恵

〒520-2192 大津市瀬田月輪町 rmukai@belle.shiga-med.ac.jp

ラチン 300mg/m<sup>2</sup>、全脳照射 40Gy、全脊髄照射 30Gy を施行し寛解状態(図 3b)となった。寛解後 4 ヶ月毎に維持療法として CE 療法(カルボプラチン 340mg:d1、エトポシド 80mg/m<sup>2</sup>:d1-3)を 4 コース施行したが、中枢神経再発後から 27 ヶ月後に 2 回目の中枢神経再発となり、ICE 療法(カルボプラチン 450mg:d1、イフォスファミド 1.3g:d1-5+エトポシド 100mg:d1-5)を 3 コース施行後再度寛解を得た。3 ヶ月毎に維持療法として CE 療法 3 コース施行したが、2 回目の再発から 35 ヶ月後に 3 回目の中枢神経再発。ガンマナイフ治療施行したが、その 3 か月後に永眠された。発症から 6 年 6 ヶ月であった。

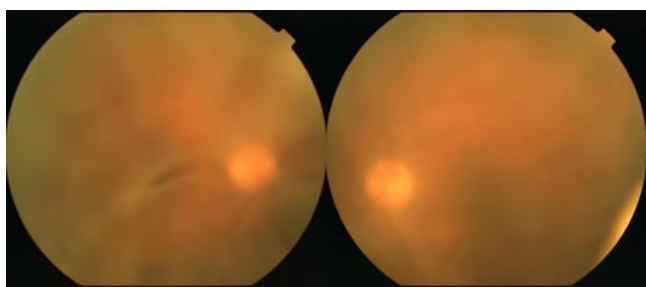


図 1 眼底写真(左から右眼、左眼) (患者 1)

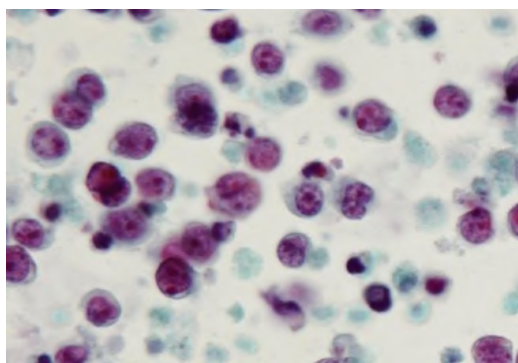


図 2 硝子体液細胞診(パパニコロウ染色) (患者 1)

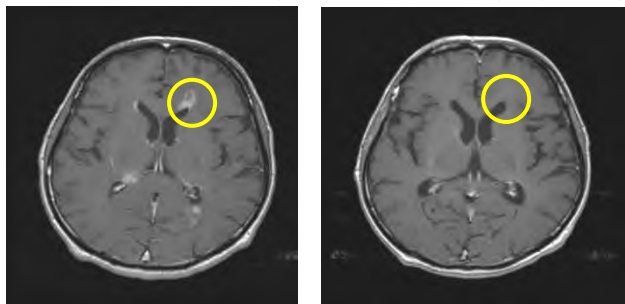


図 3a 頭部 MRI(患者 1) 図 3b 頭部 MRI(患者 1)

患者 2 : 69 歳 男性

主訴 : 左視力低下

現病歴 : 20XX 年 5 月、左眼視力低下を主訴に眼科を受診し硝子体混濁を認めステロイド療法施行するも症状は軽快せず、発症後から 1 年後に硝子体手術施行した。細胞診にて class IIIb、IL-10/IL-6 比率 1.1 と上昇認めため悪性リンパ腫と診断した。硝子体手術のみで症状が軽快したため、メトトレキサート硝子体内注射は施行せず、外来経過観察を施行し、以後 2 年以

上再燃を認めていない。

患者 3 : 70 歳 男性

主訴 : 左視力低下

既往歴 : 胃潰瘍 肺炎

現病歴 : 20XX 年 9 月に左眼の霧視を自覚し、眼科を受診した。ステロイド点眼治療にて症状は軽快せず、硝子体混濁を認め、発症から 4 カ月後に硝子体手術施行した。細胞診にて class IV、IL-10/IL-6 比率 81.4 と上昇認めため悪性リンパ腫と診断した。PET-CT、頭部 MRI にて他部位に病変を認めず、髄液細胞診で class III であり、原発性眼内リンパ腫と診断した。メソトレキサート硝子体内注射(400 μg/0.05ml)を 5 回施行し眼症状が軽快した後に、中枢神経浸潤予防目的に高用量メトトレキサート療法(3.5g/m<sup>2</sup>)を 2 コース、メトトレキサート髄腔内注入を 1 回施行した。眼内リンパ腫診断から 27 ヶ月後に、左上下肢筋力低下を認め、頭部 MRI にて右前頭葉に腫瘤を認めた(図 4)。脳生検施行し、病理学的にびまん性大細胞型 B 細胞性リンパ腫と診断した(図 5、図 6)。中枢神経再発に対して CE 療法(カルボプラチン 330mg:d1、エトポシド 80mg/m<sup>2</sup>:d1-3)を 6 コースと全脳照射(36Gy)を施行して寛解を得た。現在まで眼症状、中枢神経症状認めず、寛解維持できている。

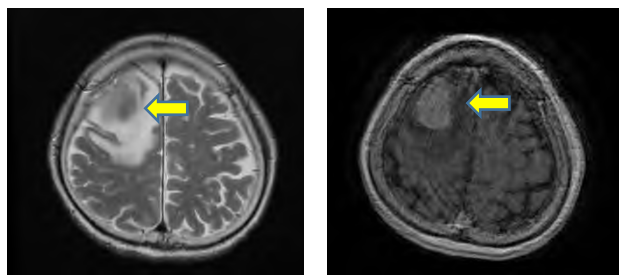


図 4 頭部 MRI (左から T2F、造影) (患者 3)

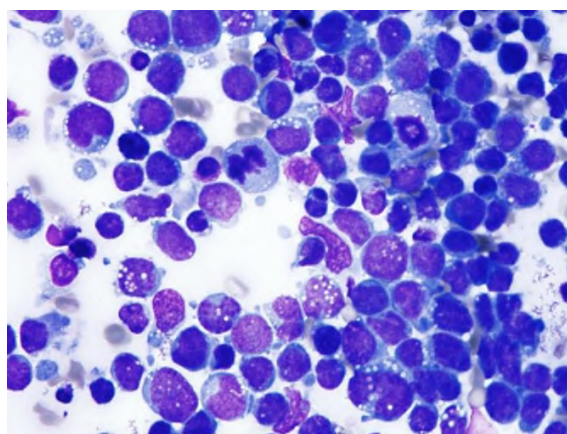


図 5 脳生検細胞診(ライトギムザ染色) (患者 3)

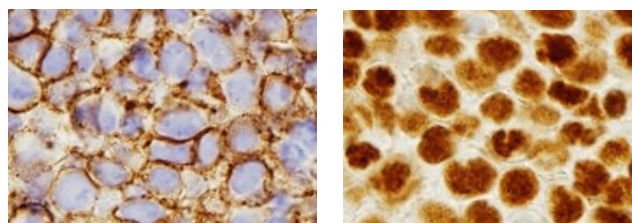


図 6 脳生検組織診免疫染色(CD20 染色、 bcl6 染色)

患者 4 : 72 歳 男性

主訴 : 両側視力低下

既往歴 : 高血圧 心房細動 脳梗塞 くも膜下出血 胃癌 (胃全摘出術) 器質性肺炎 (肺部分切除術) 陰嚢水腫 器質性気分障害

現病歴 : 20XX 年 12 月より両側視力低下を認め、眼科にて経過観察されていた。発症より 10 ヶ月後硝子体混濁が増悪したためぶどう膜炎としてステロイド療法施行したが、軽快しないため眼内リンパ腫を疑い、発症より 12 ヶ月後に両眼硝子体手術施行した。細胞診にて class III、IL-10/IL-6 比率 66.6 と上昇認めたため悪性リンパと診断した。診断後 3 ヶ月毎に頭部 MRI を施行して慎重に経過観察をしたところ、眼内リンパ腫診断から 13 ヶ月後に右後角に腫瘤を認め、中枢神経再発と診断した(図 7)。髄液細胞診は class III であった。全身状態不良であり、器質性気分障害の増悪状態であったため、本人、家族ともにベストサポートケア (BSC) を希望され、発症から 2 年 8 ヶ月後に永眠された。

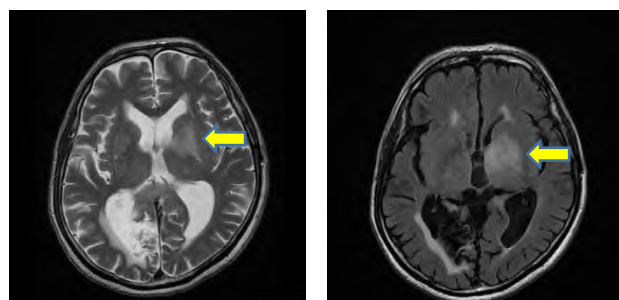


図 7 頭部 MRI(左から T2W1、FLAIR) (患者 4)

症例	主訴	診断までの期間	細胞診	IL-10/IL-6比	中枢神経浸潤までの期間	転帰
①61Y,M	両側視力低下	6ヶ月	Class V	47.5	13ヶ月	発症から6年6ヶ月後に死亡
②69Y,M	左眼視力低下	12ヶ月	Class III b	1.1	なし	再発なし
③70Y,M	左露視	4ヶ月	Class IV	81.4	27ヶ月	発症から3年4ヶ月経過
④72Y,M	両側視力低下	12ヶ月	Class III	66.6	25ヶ月	発症から2年8ヶ月後に死亡

図 8 4 症例のまとめ

## 考察

原発性眼内リンパ腫の眼科的所見はぶどう膜炎に酷似するため、ステロイド治療が施行されている場合が多く、病理学的検索時にはその影響から細胞診での診断が困難となる可能性がある[4]。ステロイドは腫瘍細胞のアポトーシスを誘導するため[5]、診断に必要な細胞数を減少させると考えられる。また組織の特性から得られる検体量が少ないため、病理組織診、フローサイトメトリーといった通常悪性リンパ腫の確定診断で使用される診断方法では実施困難である。一般に硝子体細胞診の陽性率は 44.5%と低く、一方で硝子体液 IL-10/IL-6 比率 > 1.0 を陽性とする感度は 91.7%と高いと報告されており[2]、診断には硝子体液 IL-10/IL-6 の比率が有用である。しかしステロイドにより IL-6 は低下すると考えられるため、IL-10/IL-6 比率も細胞診と同様にステロイドの影響を受けると考えられる。したがって IL10/IL-6 比率のみでの診断も困難であり、眼底所見も含め、細胞診、IL-10/IL-6 比率、PCR 法による IgH 再構成などを駆使して総合的に診断する必要がある。また IL-10 濃度と悪性細胞数には相関があり[3]、IL10 実測値も診断の補助となる可能性が考えられる[2]。当院の 4 症例は硝子体液細胞診の陽性率は 50%と低かったが、全症例で硝子体切除術を実施し、硝子体液中の IL-10/IL-6 比率は 4 症例ともに 1.0 を超えており、中枢神経浸潤を認めた 3 症例では平均 65.2 と高値を認めていた。

また硝子体切除後にメソトレキセート硝子体内注射を施行した症例は 2 例であり、視力回復を認め眼病変は寛解に至ったが、いずれも中枢神経浸潤による再発を認めており局所治療のみでは中枢神経への進展を抑制することはできなかった。原発性眼内リンパ腫の 60-82%が発症後に中枢神経浸潤に至り[2,6]、それまでの期間は 16-22 ヶ月と報告されている[2,7]。症例 3 は中枢神経浸潤予防のために高用量メソトレキセート療法を施行後 15 ヶ月後に中枢神経再発しているが、眼内リンパ腫発症後中枢神経浸潤までの期間を 27 ヶ月と延長できた。原発性眼内リンパ腫の中枢神経浸潤予防については、メソトレキセート硝子体注射(400 μg)による治療に引き続き高用量メソトレキセート療法(3.5g/m<sup>2</sup>)を 5 コース施行することにより 2 年間無中枢神経浸潤生存率は 58.3%との報告があり[8]、また高齢者(60 歳以上)においては全脳照射の有害事象として白質脳症による認知機能障害が懸念されるため[9]、高用量メソトレキセート療法による中枢神経浸潤予防も選択肢の一つになると考えられる。しかし高用量メソトレキセート療法のみでは再発は防止できないとされており[10]、症例 3 は中枢神経浸潤にて再発しており、これに対しては化学療法と全脳照射を施行することで寛解を維持できている。症例 1 や症例 3 のように高用量メソトレキセート療法後の中枢神経再発への救援療法は確立されておらず、再発後の治療には難渋するこ

とが多い[11]。原発性中枢神経リンパ腫には高用量メトトレキサート療法を含む全身化学療法と全脳照射が有用と考えられており[12,13]、原発性眼内リンパ腫の中枢神経浸潤においても有用であると考えられるため。中枢神経浸潤予防のためには積極的に集学的治療を検討すべきであるが、今後の症例の集積が望まれる。

本疾患の早期診断、ならびに治療には眼科医、脳神経外科医、放射線科医、そして血液内科医が協力して診療にあたることが重要である。

## 謝辞

本論文を作成するにあたり滋賀医科大学眼科学講座教授 大路正人先生にご指導いただきましたことをここに深く感謝申し上げます。

## 文献

- [1] Bardenstein DS. Intraocular lymphoma. *Cancer Control*. 5:317-325, 1998
- [2] Kimura K, Usui Y, Goto H. Clinical features and diagnostic significance of the intraocular lymphoma. *Jpn J Ophthalmol* , 56:383-389, 2012
- [3] Whitcup SM, Stark-Vancs V, Wittes RE, et al. Association of Interleukin 10 in the vitreous and cerebrospinal fluid and primary central nervous system lymphoma. *Arch Ophthalmol* 115:1157-1160, 1997
- [4] Fukutomi A, Iwahashi C, Yoshioka M, et al. Reconsidering biopsy results in primary intraocular lymphoma involving central nervous system invasion. *J Jpn Ophthalmol Society* 122:559-546,2018
- [5] Greenstein S, Ghias K, Krett NL, Rosen ST. Mechanisms of glucocorticoid-mediated apoptosis in hematological malignancies. *Clin Cancer Res*, 8:1681-1694, 2002
- [6] Chan CC, Gonzales JA. Primary intraocular lymphoma. Hackensack, NJ : World Scientific Publishing Co Pte Ltd, 19-42,2007
- [7] Levasseur SD, Wittenberg LA, White VA. Vitreoretinal Lymphoma. A 20-year review of incidence, clinical and cytologic features, treatment, and outcomes. *JAMA Ophthalmol*, 131:50,2012
- [8] Akiyama H, Takase H, et al. High-dose methotrexate following intravitreal methotrexate administration in preventing central nervous system involvement of primary intraocular lymphoma. *Cancer Sci* 107:1458-1464; 2016
- [9] Abrey LE, DeAngelis LM, Yahalom J Long-term survival in primary CNS lymphoma. *J Clin Oncol*:16;859-863
- [10] Zhu JJ, Gerstner ER, Engler DA, et al. High-dose methotrexate for elderly patients with primary CNS lymphoma. *Neuro Oncol* 11:211-215;2009
- [11] Mappa S, Marturano E, Likata G, et al. Salvage chemoimmunotherapy with rituzimab, ifosfamide and etoposide(R-IE regimae) in patients with primary CNS lymphoma relapsed or refractory to high-dose methotrexate-based chemotherapy. *Hematol Oncology* 31:143-150;2013
- [12] Glass J, Gruber ML, Cher L, et al. Preirradiation methotrexate chemotherapy of primary central nervous system lymphoma. 81:188-195; 1994
- [13] Grommes C, DeAngelis LM Primary CNS Lymphoma. *J Clin Oncol* 35:2410-2418; 2017