

# 重症再生不良性貧血に対する同胞間骨髄移植後に発症したレシピエント由来EBウイルス関連移植後リンパ増殖性疾患の発病機構

著者	古屋 彩, 奥野 貴史, 程原 佳子, 岩佐 磨佐紀, 藤城 綾, 西村 理恵, 河原 真大, 南口 仁志, 木藤 克之, 安藤 朗, 仲山 貴永, 杉原 洋行
雑誌名	滋賀医科大学雑誌
巻	32
号	1
ページ	18-23
発行年	2019-05-03
URL	<a href="http://doi.org/10.14999/1521.00012504">http://doi.org/10.14999/1521.00012504</a>

—症例報告—

## 重症再生不良性貧血に対する同胞間骨髄移植後に発症した レシピエント由来 EB ウイルス関連移植後リンパ増殖性疾患の発病機構

古屋 彩<sup>1)2)</sup>、奥野 貴史<sup>2)</sup>、程原 佳子<sup>2)</sup>、岩佐 磨佐紀<sup>2)</sup>、藤城 綾<sup>2)</sup>、西村 理恵<sup>2)</sup>、  
河原 真大<sup>2)</sup>、南口 仁志<sup>2)</sup>、木藤 克之<sup>2)</sup>、安藤 朗<sup>2)</sup>、仲山 貴永<sup>3)</sup>、杉原 洋行<sup>3)</sup>

1) 済生会滋賀県病院 血液内科

2) 滋賀医科大学医学部 消化器血液内科

3) 滋賀医科大学医学部 病理学講座 (分子診断病理学部門)

### Pathogenesis of Epstein-Barr virus-associated post-transplant lymphoproliferative disorder of recipient origin after allogeneic bone marrow transplantation in a patient with severe aplastic anemia.

Aya FURUYA<sup>1)2)</sup>, Takafumi OKUNO<sup>2)</sup>, Keiko HODOHARA<sup>2)</sup>, Masaki IWASA<sup>2)</sup>, Aya FUJISHIRO<sup>2)</sup>,  
Rie NISHIMURA<sup>2)</sup>, Masahiro KAWAHARA<sup>2)</sup>, Hitoshi MINAMIGUCHI<sup>2)</sup>, Katsuyuki KITO<sup>2)</sup>,  
Akira ANDOH<sup>2)</sup>, Takahisa NAKAYAMA<sup>3)</sup>, Hiroyuki SUGIHARA<sup>3)</sup>

1) Department of Hematology, Saiseikai Shiga Hospital

2) Department of Gastroenterology and Hematology, Shiga University of Medical Science

3) Division of Molecular and Diagnostic Pathology, Shiga University of Medical Science

#### 要旨

症例はEBV既感染30歳男性。重症再生不良性貧血に対してEBV未感染HLA一致同胞ドナーよりFludarabine、Cyclophosphamide、antithymocyte-globulinを前処置として骨髄移植を施行した。免疫抑制剤はcyclosporine A、methotrexateを使用した。移植後、著明な合併症なくday 50で退院となった。Day 82より咳嗽、day 86より発熱あり、肺感染症として加療を開始したが呼吸状態は急激に増悪した。Day 93に経気管支肺生検を施行し大型異形リンパ球のびまん性増生を確認、また血液中EBV-DNA  $51 \times 10^4$  copy/mlと著増していたためEpstein-Barr virus-associated post-transplant lymphoproliferative disorder (EBV-PTLD)と診断した。Rituximab投与、ステロイドパルス療法を施行するも病状回復することなくday 97に永眠された。病理解剖では、両肺、全消化管、肝臓、膵臓、腎臓、骨髄、心臓にEBV-encoded small RNA (EBER)陽性免疫芽球様細胞の浸潤を認めた。腫瘍細胞はレシピエント由来であった。一般的に骨髄移植後PTLDはドナー由来であるが、本症例はレシピエント由来であり、その理由としてEBV既感染患者に対して骨髄非破壊的前処置による骨髄移植を行ったことでレシピエント体内に残存したEBVが再活性化、ドナーがEBV未感染であったためにドナーのEBV特異的細胞障害性T細胞が作用せずにEBV-PTLD発症に至ったと考えられた。

キーワード: EBV-PTLD、EBV未感染ドナー、レシピエント由来PTLD、再生不良性貧血

Received: December 20, 2018. Accepted: May 3, 2019.

Correspondence: 済生会滋賀県病院 血液内科 古屋 彩

〒520-3046 滋賀県栗東市大橋 2-4-1

furuya-a@saiseikai-shiga.jp

## はじめに

Epstein-Barr virus-associated post-transplant lymphoproliferative disorder (EBV-PTLD)は、造血幹細胞もしくは臓器移植後に免疫機構が機能不全に陥っている状況下で、潜伏感染している Epstein-Barr virus (EBV) が再活性化し、EBV が感染しているリンパ球や形質細胞が増殖する疾患の総称である。発症頻度は移植臓器によって異なり、心肺同時移植(10%)、肺・小腸移植(5%以上)、肝臓、心臓移植(1-2%)、腎臓移植(1%)、造血幹細胞移植(1%未満)と報告されている。造血幹細胞移植においては、T細胞除去移植、抗胸腺グロブリン(anti thymocyte-globulin; ATG)の使用、非血縁もしくは human leukocyte antigen (HLA)不一致ドナーからの造血幹細胞移植、移植時年齢 50 歳以上、2 度目の移植、脾臓摘出術後、EBV 未感染レシピエント(特に EBV 既感染ドナーからの移植)が PTLD 発症のリスクファクターになることが知られており、ハイリスク群での発症率は 8.1-35.7%にのぼる<sup>[1]-[3]</sup>。一方これまでに、EBV 未感染ドナーからの移植がリスクファクターとなるか検討した報告はほとんどない。今回、我々は EBV 既感染重症再生不良性貧血に対し、EBV 未感染ドナーより骨髄移植を施行後、レシピエント由来の EBV-PTLD を発症、急激な経過を辿った症例を経験したので報告する。

## 症例

患者：30 歳 男性

既往歴：ダウン症候群、停留精巣、腎機能障害

臨床経過：ダウン症候群のため、幼少時より近医に定期的に通院されていた。17 歳時より軽度の腎機能障害と高尿酸血症を認め、allopurinol による薬物療法を開始されていた。26 歳頃より白血球減少と血小板減少が出現しはじめ、徐々に進行、汎血球減少へと進展(RBC  $2.24 \times 10^{12}/L$ 、Hb 7.2g/dL、WBC  $1.0 \times 10^9/L$ 、Plt  $11 \times 10^9/L$ )したため 27 歳時に当院血液内科を受診し、骨髄生検にて 3 系統の細胞減少を伴う高度の造血細胞減少、脂肪髄を確認し(図 1)、再生不良性貧血と診断した。

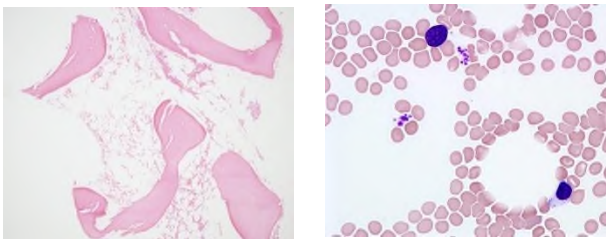


図 1. 骨髄生検(左)/骨髄塗抹標本(右)

薬剤性も考慮して allopurinol を中止し経過観察をしていたが、さらに血球減少が進行し、翌年には重症型

に移行、赤血球輸血依存状態となったため、同胞間骨髄移植を計画した。この際に測定した EBV の抗体値は、VCA-IgG 640 倍、VCA-IgM<10 倍、EA-DR-IgG<10 倍、EBNA 10 倍と EBV 既感染パターンを示していた。しかし、移植前検査で前縦隔腫瘍が判明したため、移植を延期し cyclosporine A 投与にて経過をみたが、半年後、腫瘍が増大したため摘出術を施行、縦隔原発精上皮腫と診断した。この際に再検した EBV の抗体値は、VCA-IgG 1280 倍、VCA-IgM <10 倍、EA-DR-IgG <10 倍、EBNA 10 倍とやはり EBV 既感染パターンを示していた。術後、精上皮腫に対しては無治療で経過観察していたが、9 か月後に左鎖骨上窩に再発したため放射線治療(前縦隔～両側鎖骨上窩 30Gy: 20 回照射+再発腫瘤部に 10Gy: 5 回 Boost 照射)を施行、腫瘍は消失した。再生不良性貧血に対しては、定期的な輸血療法のみ継続していた。

その後、1 年以上経過しても精上皮腫の再々発はなく、30 歳時に重症再生不良性貧血に対して EBV 未感染 HLA 完全一致同胞女性ドナー(EBV 抗体価: VCA-IgG<10 倍、VCA-IgM <10 倍、EA-DR-IgG <10 倍、EBNA<10 倍)より血縁者間骨髄移植を行った。レシピエントの移植直前の EBV 抗体価は VCA-IgG 640 倍、VCA-IgM <10 倍、EA-DR-IgG 40 倍、EBNA <10 倍と、EA-DR-IgG の陽性化、EBNA の陰性化が認められた。しかし、臨床的に発熱やリンパ節腫脹などの症状は認めなかったため、予定通り骨髄移植を施行した。ダウン症候群症例であり、心毒性を軽減するために、前処置には Fludarabine(30mg/m<sup>2</sup>, 4 日間)、Cyclophosphamide (25mg/kg, 4 日間)、ATG(2.5mg/kg, 3 日間)を用い、移植片対宿主病(graft-versus-host disease、GVHD)予防に cyclosporine A、short term methotrexate を用いた。移植後は軽度の胃腸障害を認めた以外に特記すべき合併症を認めなかった。day 22 には好中球生着を確認、急性 GVHD 症状なく経過し、day 40 に骨髄でのキメリズム解析(fluorescence in situ hybridization :FISH 法)で 99.6% ドナータイプであることを確認し、day 50 に退院となっていた。

退院後も特記すべき症状なく経過していたが、day 82 より咳嗽が出現し始め、day 86 には発熱も伴うようになったため外来を受診した。左下肺野に淡い浸潤影を認めたことから内服抗菌薬を開始したが、day 88 に再度発熱し、day 89 に入院となった。広域抗菌薬にて肺炎加療開始、サイトメガロウイルス抗原血症(C7HRP 9/50000)を認めたため、サイトメガロウイルス肺炎を考え valganciclovir を開始したが呼吸状態は急激に増悪した。胸部 CT 検査で比較的境界明瞭な 0.5-1cm 大の結節影を多数認め(図 2)、真菌感染も考慮し、day 92 より liposomal amphotericin B を追加、day 93 に気管支鏡検査を施行、肺生検を行った後、気管内挿管を施行し集中治療室管理とした。day 94 より prednisolone (PSL) 2mg/kg を開始、day 96 に血中 EBV-DNA 定量  $51 \times 10^4$  copy/ml と著増していることが判明、臨床的に

EBV-PTLD と診断し、Rituximab を投与、ステロイドパルス療法を施行したが病状回復することなく day 97 に呼吸循環不全のため永眠された(図 3)。  
 生前の肺生検組織で CD20 陽性の大型異型リンパ球のびまん性増生を確認し(図 4)、EBV プロウイルスクローナリティー解析にてモノクローナリティーを証明(図 5)、monomorphic PTLD と確定診断した。Y 染色体を標的とした FISH 法ではこれらの細胞はレシピエント由来(XY 細胞 94%)であることが判明した。

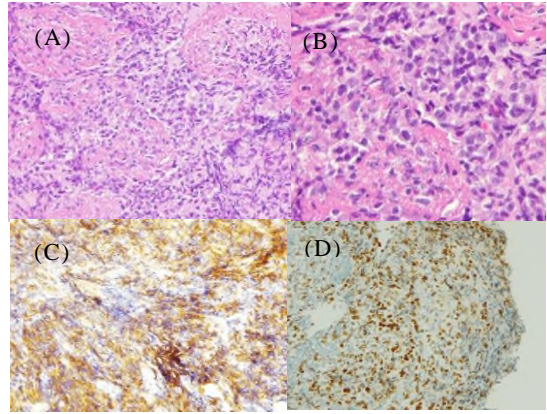


図 4. 肺生検病理組織検査：  
 (A)大型サイズの異常リンパ球のびまん性増生が認められる。(HE×100 倍)  
 (B)大型リンパ球は核小体を伴う大型で歪みのある核をもつ。(HE×400 倍)  
 (C)免疫組織染色では大型リンパ球は CD20(+)を示す。(CD20×400 倍)  
 (D)免疫組織染色では大型リンパ球は EBER(+)を示す。(EBER×400 倍)

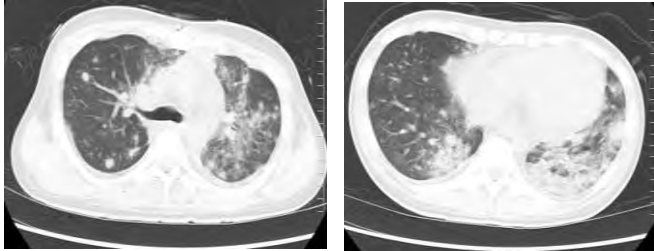


図 2. 胸部 CT 検査 (day92)  
 左下葉中心に前肺野に粒状影、結節影が多発。縦隔・腋窩にリンパ節腫脹を認める。

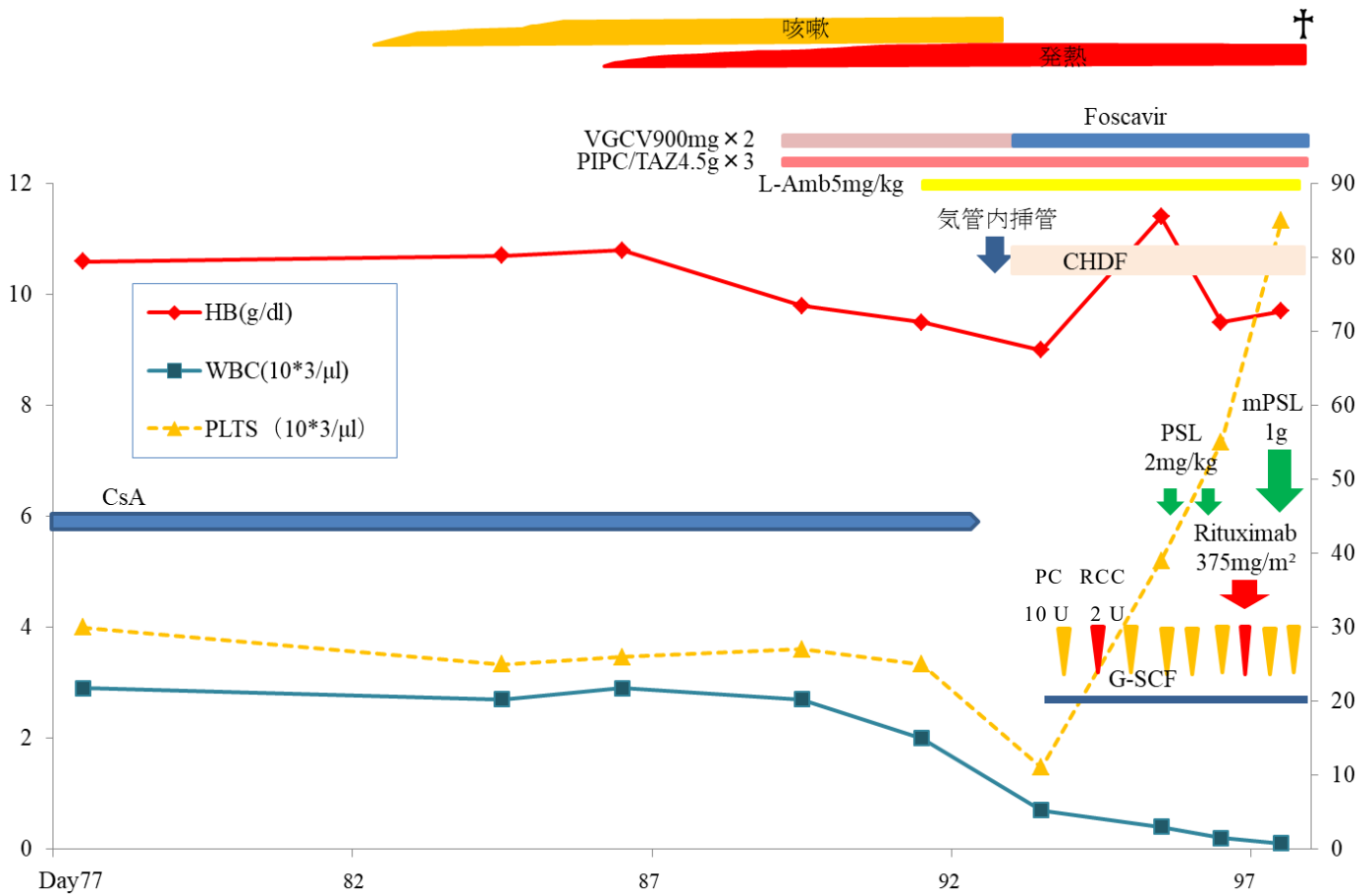


図 3. PTLD 発症後臨床経過

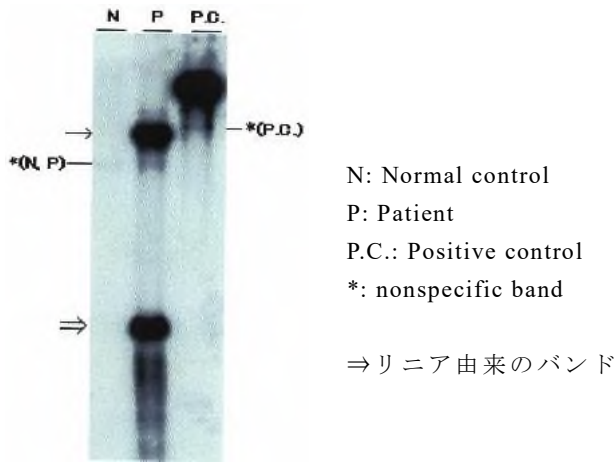


図 5. EBV プロウイルスクローナリティー解析 (サザンブロットハイブリダイゼーション法) →ウイルス由来の DNA (モノクローナル) を認める

病理解剖を行ったところ、肉眼的には両肺、心臓、肝臓、腎臓に白色病変を多数認め、消化管は食道から直腸まで全消化管にかけて、びらんや潰瘍性病変を多数認めた。病理組織検査では両肺、全消化管、肝臓、膵臓、腎臓、骨髄、心臓に免疫芽球様細胞や形質細胞様が混在する異常リンパ球の浸潤を認め、Polymorphic PTLD の病理像を呈しており、肺だけではなく全身性の EBV-PTLD であったことが判明した(図 6)。

### 考察

一般的に臓器移植後 PTLD はレシピエント由来が多く、造血幹細胞移植後 PTLD ではドナー由来が多い。臓器移植後患者の免疫機構の中心はレシピエント由来の細胞であり、これらが腫瘍化して PTLD を発症するためと考えられており、ドナー由来の PTLD が発症する場合、移植片に局限することが多い<sup>[4-5]</sup>。一方、造血幹細胞移植後患者では生着後の免疫機構の中心がドナー由来であり、レシピエント由来のリンパ球は通常排除されているため、ドナー由来の PTLD が発症すると考えられる<sup>[6]</sup>。

文献を検索したところ、8 例の造血幹細胞移植後に発症したレシピエント由来 PTLD 症例の報告を確認できた<sup>[3,7-10]</sup> (表 1)。8 症例のうち、7 症例が生着不全もしくは拒絶(No.1,2,3,4,6,7)、再発(No.5)により骨髄中にレシピエント由来の細胞の残存を認めた。残りの 1 症例(No.8)のみが、移植後生着を確認し、再発も認めなかったにも関わらず、レシピエント由来の PTLD を発症しているが、この症例は移植前にすでに PTLD に進展する B 細胞のクローンが存在していたことが確認されている。これまでに、EBV 未感染患者が PTLD のリスクファクターになることは示唆されているが、EBV 未感染ドナーが PTLD のリスクファクターになるという報告はない。EBV 未感染ドナーに分類され得る

臍帯血移植においても PTLD の発症頻度が高くなるとはされていない。これについて、Reddy らは、臍帯血ドナーは EBV 感染していないという点で PTLD 発症リスクは低い、EBV 特異的細胞傷害性 T 細胞を持っていないという点で T 細胞除去移植と同様のリスクを有し、これらの要素がつりあっているために PTLD 発症頻度に有意差がでないと考察している<sup>[11]</sup>。しかし、これは EBV 既感染であるドナーのリンパ球が十分に排除され得る造血器腫瘍における造血幹細胞移植においては成り立つが、再生不良性貧血においては同じ理論では説明できないと考えられる。Buyck らは、造血幹細胞移植を施行した再生不良性貧血症例に対して PTLD 発症リスクを検討しているが、そこでは、移植前の ATG 使用回数が多いことと、骨髄非破壊的前処置移植が PTLD 発症のリスクファクターであると述べている。移植前に ATG を用いた免疫抑制療法を行うことで、EBV 既感染患者では高率に EBV 再活性化を起こ

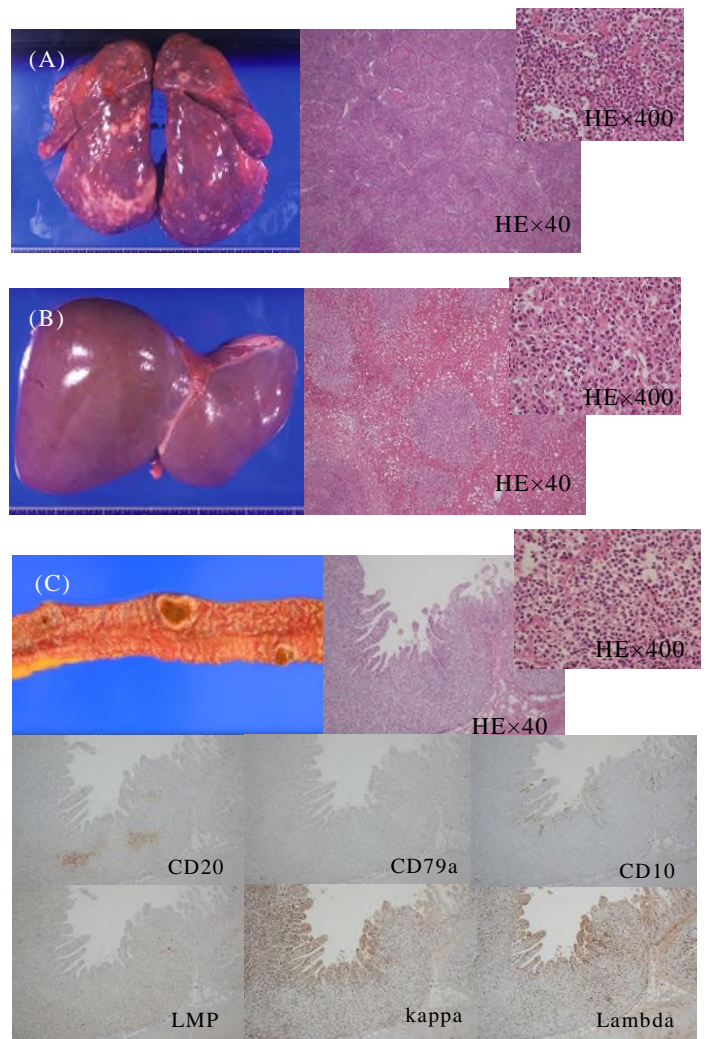


図 6. 病理解剖所見 (左:肉眼所見、右:病理組織標本所見) (A)肺(B)肝臓(C)小腸 各組織には核小体明瞭な大型異形リンパ球や細胞質が広い異形形質細胞様細胞が混在する異形リンパ球の浸潤を認める。

し、さらに骨髄非破壊的前処置下で造血幹細胞移植を行うと、患者由来の PTLD が発症しやすい環境を創り出してしまうと報告している<sup>[12]</sup>。Sanz らは、臍帯血移植を施行した 288 症例について骨髄非破壊的前処置が PTLD 発症のリスクファクターとなり得ることを検討しており、骨髄非破壊的前処置症例において、有意差は検討されていないものの、再生不良性貧血症例はそれ以外の症例よりも PTLD 発症率は高く<sup>[13]</sup>、移植前治療の影響は否定できない。

本症例は、造血幹細胞移植後、生着が得られていたにも関わらずレシピエント由来の EBV-PTLD が発症した。その機序としては以下の要因が考えられる。  
①再生不良性貧血症例であり、移植前に強力な化学療法を行っていなかったこと、移植時には骨髄非破壊的前処置を行ったことから、レシピエント体内に存在する EBV 感染細胞を排除することができなかった。  
②ATG を使用したことでレシピエントの EBV 特異的細胞傷害性 T 細胞の働きを強力に抑制し、免疫抑制状

症例	移植時 年齢 /性別	移植前 診断	移植片	移植前 EBV 感染状況 ドナー /患者	移植後 PTLD 発 症期間 (月)	PTLD 発症部位	移植後 キメリズム	治療 /効果
1	7.5 歳 /男性	Wiskcott- Aldrich 症候群	臍帯血	N.D. /+	16	脳、縦隔リン パ節	レシピエント	Aciclovir、免疫グロ ブリン製剤 /無効
2	13 か月 /女性	重症複合型 免疫不全 症候群	臍帯血	- /-	48	肺小結節、 頸部リンパ 節、 脾臓、腎臓	混合	Aciclovir、免疫グ ロブリン製剤、 ALG、 cyclophosphamide /無効
3	3 歳 /女性	急性骨髄性 白血病	臍帯血	- /+	1-2	Waldeyer 輪	レシピエント	Rituximab /有効
4	16 歳 /男性	重症複合型 免疫不全 症候群	臍帯血	- /+	<1	両側頸部リン パ節、肺	レシピエント	cellcept 中止、 cyclosporine 中止 /無効
5	36 歳 /女性	急性骨髄性 白血病	骨髄	N.D. /N.D.	30	肝臓、肺	混合	azathioprine 中止、 corticosteroid 中止 cyclosporine 中止 /無効
6	25 歳 /-	急性 骨髄線維症	骨髄	N.D. /N.D.	18	リンパ節、消 化管	混合	- /無効
7	36 歳 /-	急性骨髄性 白血病	骨髄	+ /+	5	リンパ節、肝 臓、脾臓、骨 髄	混合	acyclovir /無効
8	8 歳 /男性	急性リンパ 性白血病 (T 細胞性)	骨髄	+ /+	1.5	肝臓、脾臓、 末梢血	ドナー	cyclosporine 中止、 cyclophosphamide、 AraC、etoposide、 dexamethasone、 Rituximab、DLT /無効
本 症 例	30 歳 /男性	再生不良性 貧血	骨髄	- /+	2	肺、消化管、 肝臓、脾臓、 膵臓、腎臓、 骨髄、心臓	ドナー	cyclosporine 中止、 PSL、Rituximab /無効

表 1. 造血幹細胞移植後発症レシピエント由来 PTLD 症例

N.D.: no date ALG: anti-lymphocyte globulin PSL: prednisolone DLT: donor lymphocytes transfusion

態下においてレシピエント体内に残存、潜伏感染していた EBV が再活性化を起し腫瘍化した。③ドナーが EBV 未感染であったためにドナーの EBV 特異的細胞傷害性 T 細胞が作用しなかった。

ただし、移植前の EBV 抗体価の結果から移植前に既に PTLD に進展する B 細胞のクローンが存在していた可能性は否定できない。しかし、移植時には無症状であったことから、臨床的に問題になるような EBV 再活性化は起こしていなかったと考えられたため、当時は ATG を使用する以外には PTLD のリスクは高くないと判断し、移植前の EBV クローナリティーや骨髄 EBER の確認、移植後の EBV-DNA 定量のモニタリングは行っていなかった。

なお、本症例はダウン症候群であったが、ダウン症

候群症例の再生不良性貧血発症は稀であり<sup>[14-20]</sup>、EBV-PTLD に関してもこれまでに報告はなく、今回の病態にダウン症候群であることがリスクになったとは考え難い。

特に再生不良性貧血などの良性疾患に対して造血幹細胞移植を施行する際や骨髄非破壊的前処置による移植を施行する際など、レシピエント体内に EBV 感染細胞が残存することが予想される場合には、臍帯血ドナーをはじめ、EBV 未感染ドナーを選択することで EBV-PTLD 発症リスクをさらに高めてしまう可能性が示唆された。EBV 未感染ドナーが、一定の条件下では EBV-PTLD 発症リスクになり得るかどうか、今後、多数例での解析が期待される。

## 文献

- [1] Ola L, Ethel SG, J. Douglas R, et al: Risk factors for lymphoproliferative disorders after allogeneic hematopoietic cell transplantation. *Blood*, 113:4992-5001, 2009
- [2] Sundin M, Le BK, Ringdén O, et al: The role of HLA mismatch, splenectomy and recipient Epstein-Barr virus seronegativity as risk factors in post-transplant lymphoproliferative disorder following allogeneic hematopoietic stem cell transplantation. *Haematologica*, 91(8):1059-67, 2006
- [3] Shapiro RS, McClain K, Frizzera G et al: Epstein-Barr virus associated B cell lymphoproliferative disorders following bone marrow transplantation. *Blood*, 71:1234-1243, 1988
- [4] Olagne J, Caillard S, Gaub MP, et al: Post-transplant Lymphoproliferative Disorders: Determination of Donor/Recipient Origin in a Large Cohort of Kidney Recipients. *American Journal of Transplantation*, 11:1260-1269, 2011
- [5] Irene OLN, Tony WHS, Swan NT et al: Microsatellite Analysis in Post-Transplantation Lymphoproliferative Disorder to Determine Donor/Recipient Origin. *Modern Pathology*, 13(11): 1180-1185, 2000
- [6] Michael RP, Shawn CE, Gordon LY, et al: Epstein-Barr Virus-Associated Posttransplantation Lymphoproliferative Disorder Following Lung Transplantation Is More Commonly of Host Origin. *Archives of Pathology & Laboratory Medicine*, 130(2):176-180, 2006
- [7] Jerald ZG, Michael GB, Linda MS et al: Posttransplant Lymphoproliferative Disorder After Umbilical Cord Blood Transplantation in Children. *American Journal of Surgical Pathology*, 30(3): 328-336, 2006
- [8] Au WY, Lie AK, Lee CK, et al: Late onset post-transplantation lymphoproliferative disease of recipient origin following cytogenetic relapse and occult autologous haematopoietic regeneration after allogeneic bone marrow transplantation for acute myeloid leukemia. *Bone Marrow Transplantation*, 28: 417-419, 2001
- [9] Zutter MM, Martin PJ, Sale GE, et al: Epstein-Barr virus lymphoproliferation after bone marrow transplantation. *Blood*, 72:520-529,1988
- [10] Udo K, Sridhar B, Andreas J, et al: Post-transplantation lymphoproliferative disorder of recipient origin in a boy with acute T-cell leukemia with detection of B-cell clonality 3 months before stem cell transplantation. *Haematologica*, 90(8):77-80, 2005
- [11] Reddy N, Rezvani K, Barrett AJ, et al: Strategies to Prevent EBV Reactivation and Posttransplant Lymphoproliferative Disorders(PTLD) after Allogeneic Stem Cell Transplantation in High-Risk Patients. *Biology of Blood and Marrow Transplantation*, 17(5):591-597, 2011
- [12] Buyck HCE, Ball S, Junagade P, et al: Prior immunosuppressive therapy with antithymocyte globulin increases the risk of EBV-related lymphoproliferative disorder following allo-SCT for acquired aplastic anaemia. *Bone Marrow Transplantation*, 43:813-816, 2009
- [13] Sanz J, Arango M, Senent L, et al: EBV-associated post-transplant lymphoproliferative disorder after umbilical cord blood transplantation in adults with hematological diseases. *Bone Marrow transplantation*, 49:397-402, 2014
- [14] Erdogan G, Aksoy M, Dincol K: A case of idiopathic aplastic anemia associated with trisomy-21 and partial endoreduplication. *Acta Haematologica*, 37:137-142, 1967
- [15] Weinblatt ME, Higgins G, Ortega JA: Aplastic anemia in Down's syndrome. *Pediatrics*, 67:896-897, 1981
- [16] McWilliams NB, Dunn NL: Aplastic anemia and Down's syndrome. *Pediatrics*, 69:501-502, 1982
- [17] Hanukoglu A, Meytes D, Fried A, et al: Fatal aplastic anemia in a child with Down's syndrome. *Acta Paediatrica Scandinavica*, 76:539-543, 1987
- [18] Pavithran K, Raji NL: Aplastic anemia in Down's syndrome. *American Journal of Hematology*, 73:213, 2003
- [19] Gathwala G, Dalal P, Dalal TS, et al: Transient aplastic anemia in Down's syndrome- a rare association. *European Journal of Medical Genetics*, 54: 341-342, 2011
- [20] Suzuki K, Muramatsu H, Okuno Y, et al: Immunosuppressive therapy for patients with Down syndrome and idiopathic aplastic anemia. *International Journal of Hematology*, 104:130-133, 2016