

## 卵巣嚢腫を伴う小腸閉塞に対して腹腔鏡手術を施行した1例

著者	太田 裕之, 小島 正継, 赤堀 浩也, 郭 翔志, 井上 貴至, 目片 英治
雑誌名	滋賀医科大学雑誌
巻	31
号	1
ページ	1-3
発行年	2018-02-15
URL	<a href="http://hdl.handle.net/10422/00012443">http://hdl.handle.net/10422/00012443</a>

— 症例報告 —

## 卵巣嚢腫を伴う小腸閉塞に対して腹腔鏡手術を施行した 1 例

太田 裕之<sup>1)</sup>, 小島 正継<sup>1)</sup>, 赤堀 浩也<sup>1)</sup>, 郭 翔志<sup>2)</sup>, 井上 貴至<sup>2)</sup>, 目片 英治<sup>1)</sup>

1) 東近江総合医療センター 外科

2) 東近江総合医療センター 産婦人科

### A case of laparoscopic surgery for intestinal obstruction accompanied by ovarian cyst

Hiroyuki OHTA<sup>1)</sup>, Masatsugu KOJIMA<sup>1)</sup>, Hiroya AKABORI<sup>1)</sup>, Shouji KAKU<sup>2)</sup>, Takashi INOUE<sup>2)</sup> and Eiji MEKATA<sup>1)</sup>

1) Department of Surgery, Higashi-Ohmi General Medical Center

2) Department of Obstetric and Gynecology, Higashi-Ohmi General Medical Center

**要旨**：症例は40歳女性。前日より持続する心窩部痛、嘔吐のために当院を受診した。腹部は全体に膨満し圧痛を認めたが筋性防御は認めなかった。特記すべき既往歴はなく開腹既往歴もなかった。造影CTでは小腸全体に拡張を認め、骨盤底の回腸は浮腫状で閉塞または炎症が疑われたが血流障害は認めなかった。まずイレウス管を留置し入院のうえ保存的治療を開始した。腹部症状は軽快したが腸閉塞の改善を認めなかったため、入院第6病日に腹腔鏡下腸閉塞解除術を施行した。術中所見では右卵巣嚢腫の周囲に炎症性癒着を認めた。この炎症の影響と考えられる横行結腸と小腸間膜との間に索状物の形成を認め、これにより回腸が閉塞をきたしていた。腹腔鏡下に索状物を切除し、小開腹下に閉塞機転の回腸を観察し腸管切除は要さなかった。産婦人科にコンサルトを行い卵巣嚢腫核出術を施行した。術後経過は良好で術後9病日に退院した。病理診断で卵巣嚢腫は子宮内膜症性嚢胞であり、再発予防に黄体ホルモン製剤を内服中である。子宮内膜症による卵巣嚢腫が腸閉塞の原因となることがあり、念頭におくべきである。腸管の減圧が図れていれば腹腔鏡手術が選択肢となり得る。稀な病態であり文献的考察を加えて報告する。

**キーワード**：小腸閉塞、卵巣嚢腫、腹腔鏡手術

#### はじめに

小腸閉塞をきたす原因の多くは腹部手術既往による癒着であり、開腹既往歴のない小腸閉塞は稀である[1]。今回我々は開腹手術既往がなく、卵巣嚢腫の周囲に形成された索状物が原因で小腸閉塞をきたした症例を経験したので、文献的考察を加えて報告する。

#### 症例

**患者**：40歳、女性

**主訴**：心窩部痛、嘔吐

**既往歴**：特記事項なし、開腹手術既往なし

**妊娠歴**：なし

**最終月経**：1週間前より生理中

**現病歴**：前日より持続する心窩部痛、嘔吐のために当院を受診した。

**来院時身体所見**：身長162cm、体重50kg、BMI 19

体温37°C、血圧84/57mmHg、脈拍数115回/分、呼吸回数20回/分

腹部は全体に膨満し圧痛を伴っていたが筋性防御は認めなかった。

**血液検査所見**：白血球数8,100/ $\mu$ l、CRP 6.33 mg/dlと炎症所見を認めた。

**腹部造影CT**：小腸は全体に拡張しており、遠位側小腸に内腔の急激な途絶を示す caliber change (図1A：矢

Received: January 12, 2018. Accepted: February 15, 2018.

Correspondence: 東近江総合医療センター 外科 太田 裕之

〒527/8505 東近江市五智町 255 oota-hiroyuki@shiga-hosp.jp

印) を認めたが、造影不良域は認めなかった。骨盤底には右卵巢腫瘍(図 1B: 矢頭)を認めたが腸閉塞との関連性は不明であり、腸閉塞の原因の確定診断には至らなかった。

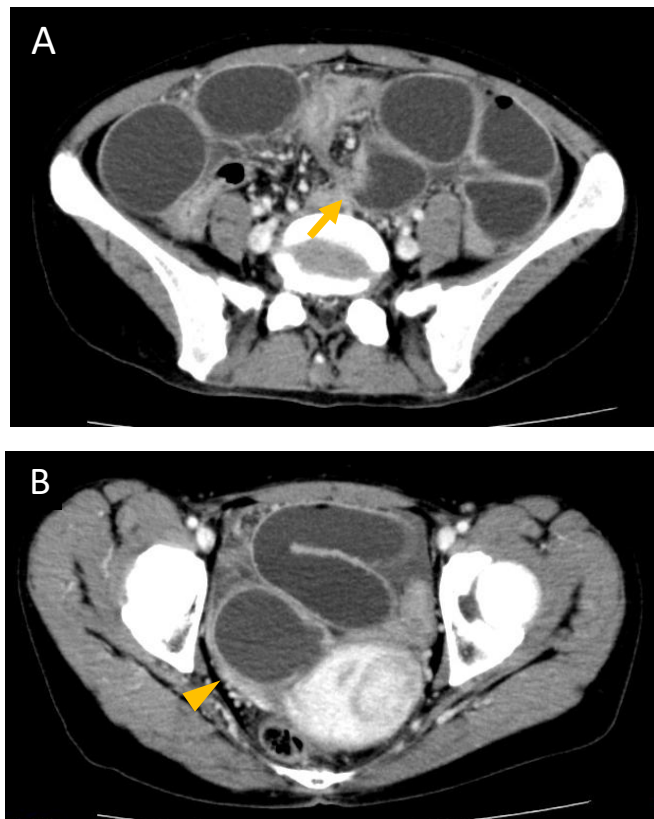


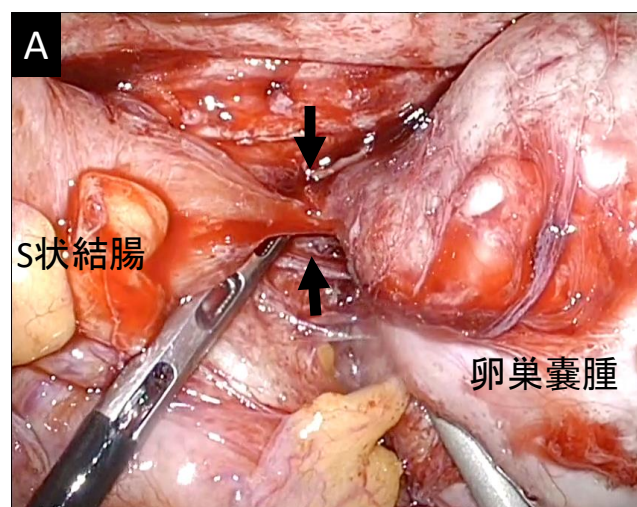
図1 来院時の腹部造影CT

**入院後経過**：小腸閉塞と診断したが、腹膜刺激症状はなく腸管の血流障害も伴っておらず限局性の腸炎の可能性も考慮してまず保存的加療を選択した。経内視鏡的にイレウス管を留置し、腸管の減圧を図ることにより腹部症状は速やかに改善した。しかしながら入院後4病日でも排便は認めず、イレウス管の排液は約1500ml/日と減少を認めなかった。同日施行したイレウス管からの造影検査ではイレウス管先進部の遠位側回腸の拡張と閉塞部位を示す内腔の急激な細まりを認めた(図2: 矢印)。癒着や索状物による小腸閉塞および右卵巢腫瘍と診断して、入院後6病日に手術を施行した。

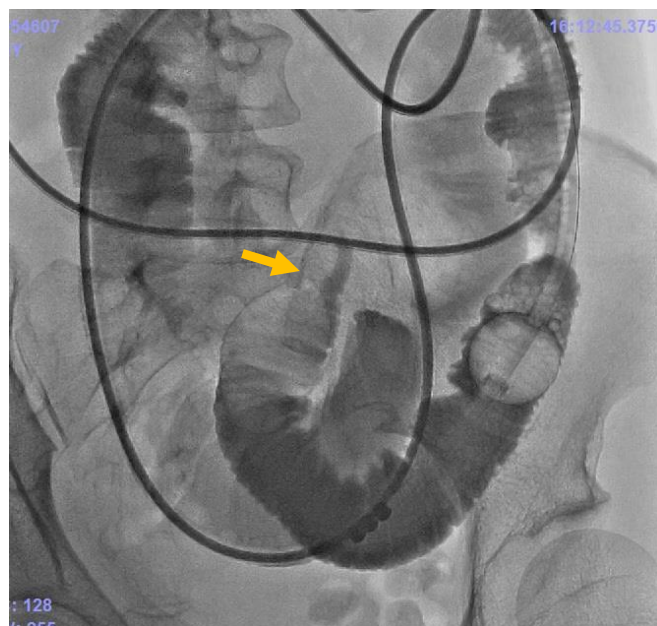

図2 イレウス管造影検査

**手術所見**：臍部に12mmカメラポートを留置して気腹を行い左上腹部および右下腹部の3カ所に5mmポートを作成した。腹腔内を観察すると骨盤底には血性腹水が少量存在し、右卵巢囊腫の周囲に炎症性癒着を認め、大網や小腸、S状結腸の癒着を認めた(図3A: 矢印)が、frozen pelvisの所見ではなかった。卵巢囊腫の頭側において横行結腸と小腸間膜との間に索状物の形成を認め(図3B: 矢印)、これにより小腸が閉塞を来していた。腹腔鏡下に索状物を切離し(図3C)、臍部を約4cmに延長した小開腹創より索状物を切除した。直視下に小腸の損傷や血流障害がないことを確認し、腸管切除は要さなかった。索状物の形成が卵巢囊腫の周囲の炎症の波及によるものと判断し、引き続いて婦人科において腹腔鏡下に卵巢囊腫核出術を施行した。



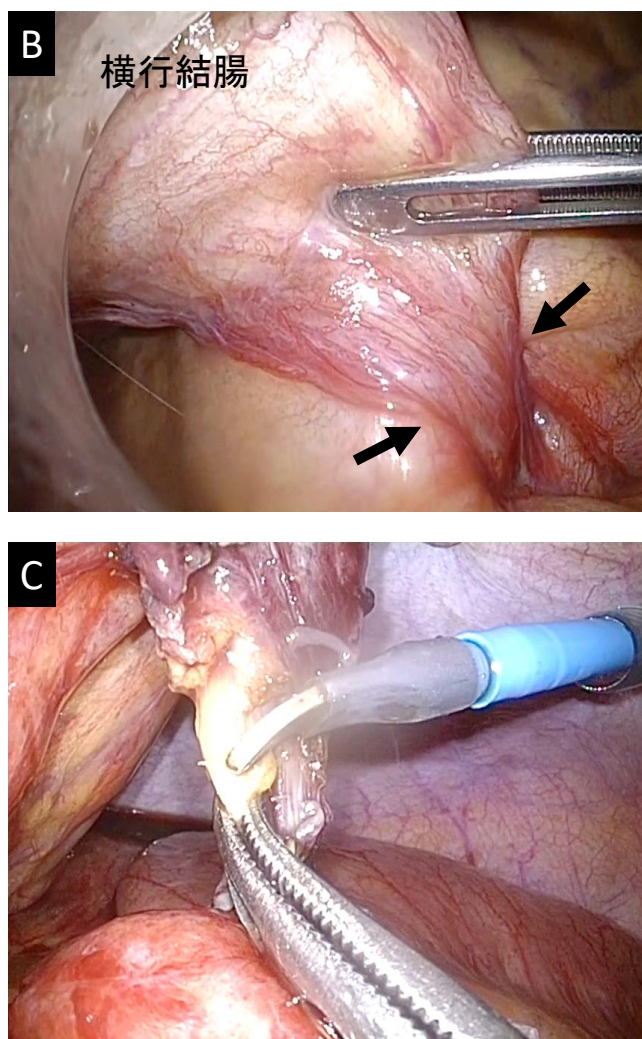


図3 術中写真

**病理診断：**索状物は線維化と慢性炎症細胞浸潤を伴う組織であり、子宮内膜症との診断は得られなかったが、卵巣腫瘍は子宮内膜症性嚢胞であった。卵巣腫瘍には組織学的に穿孔を来した所見は認めなかった。

**術後経過：**術後は良好に経過し、術後第9病日に退院した。子宮内膜症の再発予防に黄体ホルモンを内服し、術後1年半が経過し、卵巣嚢腫および腸閉塞の再発を認めていない。

## 考察

小腸閉塞の多くは腹部手術既往のある癒着性腸閉塞であり、開腹既往歴のない小腸閉塞は比較的稀である。開腹既往歴のない小腸閉塞の成因としては索状物や内ヘルニア、小腸腫瘍、腸間膜捻転など多岐に渡っている[2,3]。

卵巣腫瘍に起因する腸閉塞の報告例は、医学中央雑誌で「腸閉塞」、「卵巣腫瘍」をキーワードとして検索したところ、2例を認めるのみであった。長見らは、約10cm大の卵巣腫瘍と骨盤腔の間隙に回腸が約1m陥入して絞扼していた症例を報告している[4]。また桜井らは卵巣嚢腫により伸展された卵管が索状物となり

S状結腸が捻転して絞扼された症例を報告している[5]。自験例では、卵巣嚢腫の周囲にフィブリンの生成によるS状結腸や小腸との癒着を認めており、子宮内膜症が進展する一連の経過として腸閉塞の原因となる索状物が形成されたものと推察された。卵巣嚢腫の周囲に炎症所見を認めた原因は、慢性炎症性疾患である子宮内膜症によるmicro perforationなどの影響が示唆される。自験例のような機序で腸閉塞をきたした報告例は珍しく稀であると考えられた。

小腸閉塞に対する腹腔鏡手術は、腸管の減圧が図れて視野の確保が可能であれば適応できると考えられる。とくに開腹既往歴のない小腸閉塞では腹壁と広範な癒着を伴うことはなくポートの留置は比較的容易であり、腹腔内全体を観察して閉塞部位を検索することができるため腹腔鏡手術は有用であると考えられる[6]。

卵巣嚢腫を伴う小腸閉塞においては子宮内膜症が誘因となっている可能性を念頭におき、婦人科との協同で術式を選択することが重要である。

## 文献

- [1] 川村雅彦、吉田和彦：イレウス（腸閉塞症）別冊日本臨牀 新領域別症候群シリーズ No.12, 日本臨牀社、大阪, 401-403, 2009
- [2] 高久秀哉、長倉成憲、鈴木俊繁、他：開腹既往歴のない小腸イレウス症例の検討. 外科治療, 105:495-499, 2011
- [3] 太田裕之、園田寛道、清水智治、谷 徹：開腹既往のない小腸イレウス 26例の検討. 日本外科系連合学会雑誌, 239(2):160-165, 2014
- [4] 長見晴彦、福田貴好、田村勝洋、中瀬 明：卵巣腫瘍が契機となって発症した絞扼性イレウスの1例. 日本臨床外科医会誌, 51(11):2483-2487, 1990
- [5] 桜井嘉彦、菊池大和、荒井勝彦：卵巣嚢腫により卵管が索状物となって発症したS状結腸絞扼性イレウスの1例. 日本腹部救急医学会雑誌, 34(6):1197-1200, 2014
- [6] 藤原英利、安田健司、日高敏晴、他：開腹既往のないイレウスに対する腹腔鏡下手術の有用性の検討. 日本腹部救急医学会雑誌, 28:41-45, 2008.