

Fibrosis in metastatic lymph nodes is clinically correlated to poor prognosis in colorectal cancer (研究論文の紹介)

その他の言語のタイトル	転移リンパ節の線維化は大腸癌における予後不良因子である テンイ リンパセツ ノ センイカ ワ ダイチョウガン ニオケル ヨゴ フリョウ インシ デアル
著者	生田 大二
発行年	2018-08-10
URL	http://hdl.handle.net/10422/00012428

最新研究の紹介

転移リンパ節の線維化は大腸癌における予後不良因子である

論文タイトル

Fibrosis in metastatic lymph nodes is clinically correlated to poor prognosis in colorectal cancer

掲載誌

Oncotarget

[doi10.18632/oncotarget.25636](https://doi.org/10.18632/oncotarget.25636)

執筆者

Daiji Ikuta, Toru Miyake, Tomoharu Shimizu, Hiromichi Sonoda, Ken-ichi Mukaisho, Aya Tokuda, Tomoyuki Ueki, Hiroyuki Sugihara and Masaji Tani

概要

線維化を含む癌の微小環境は、癌の成長および遠隔転移において中心的な役割を果たしています。癌周囲間質の線維化は発癌の危険因子として知られていますが、大腸癌における転移性リンパ節の間質の線維化が予後にどのように寄与するかについては明らかではありませんでした。本研究では、大腸切除術を施行された転移リンパ節を有する94人の大腸癌患者に対して、転移リンパ節における α 平滑筋アクチン(α -SMA)やコラーゲンなどの線維化マーカーの発現を調査し、その臨床的意義について検討しました(図1)。

転移リンパ節における α -SMAの発現やコラーゲンの産生による線維化の増強は、大腸癌患者における無再発生存率(再発せずに生存する割合)および全生存率(再発の有無とは関係なく生存する割合)の低下と関連していました(図2)。また、転移リンパ節の間質では α -SMAとリンパ管内皮細胞マーカーとして知られているPodoplaninを共発現する細胞が存在し、転移リンパ節の線維化におけるfibroblastic reticular cellの存在が示唆されました(図3)。

今回の検討では、原発腫瘍だけではなく転移リンパ節においても、間質線維化が予後因子として重要であることが明らかになりました。この研究により、転移リンパ節の線維化が術後治療選択のバイオマーカーとなる可能性が考えられます。また、転移リンパ節の線維化が癌悪性化に及ぼすメカニズムが解明されれば、新たな癌治療法の開発につながる事が期待されます。

転移リンパ節

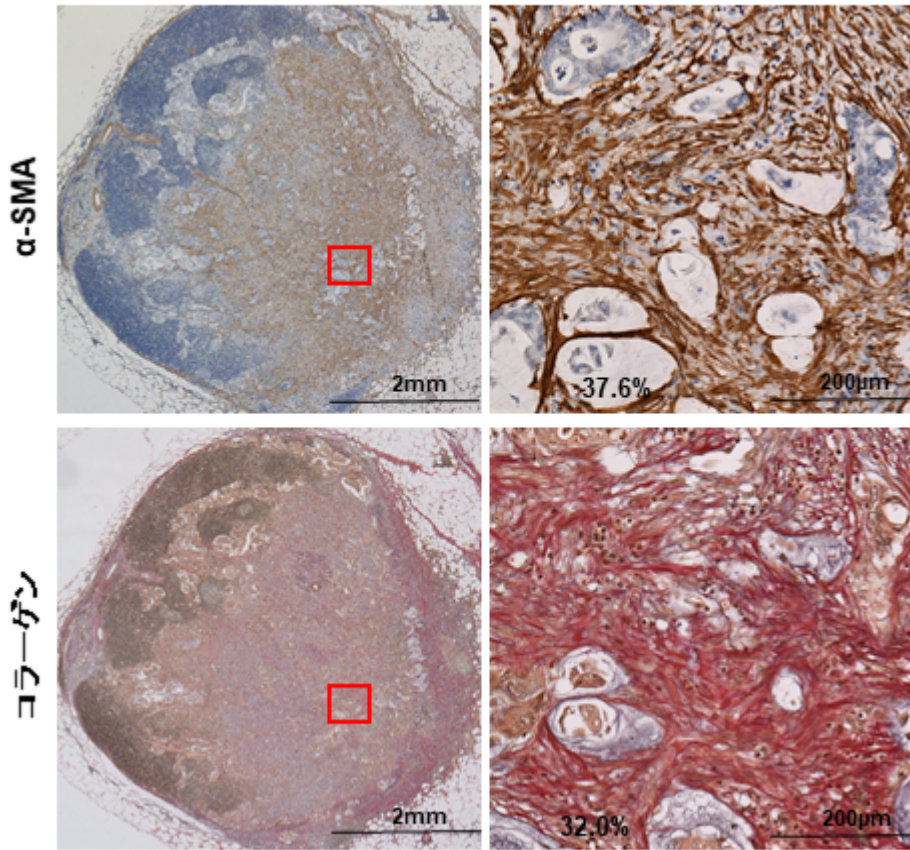


図1 転移リンパ節の α -SMA(上)とコラーゲン(下)の発現。

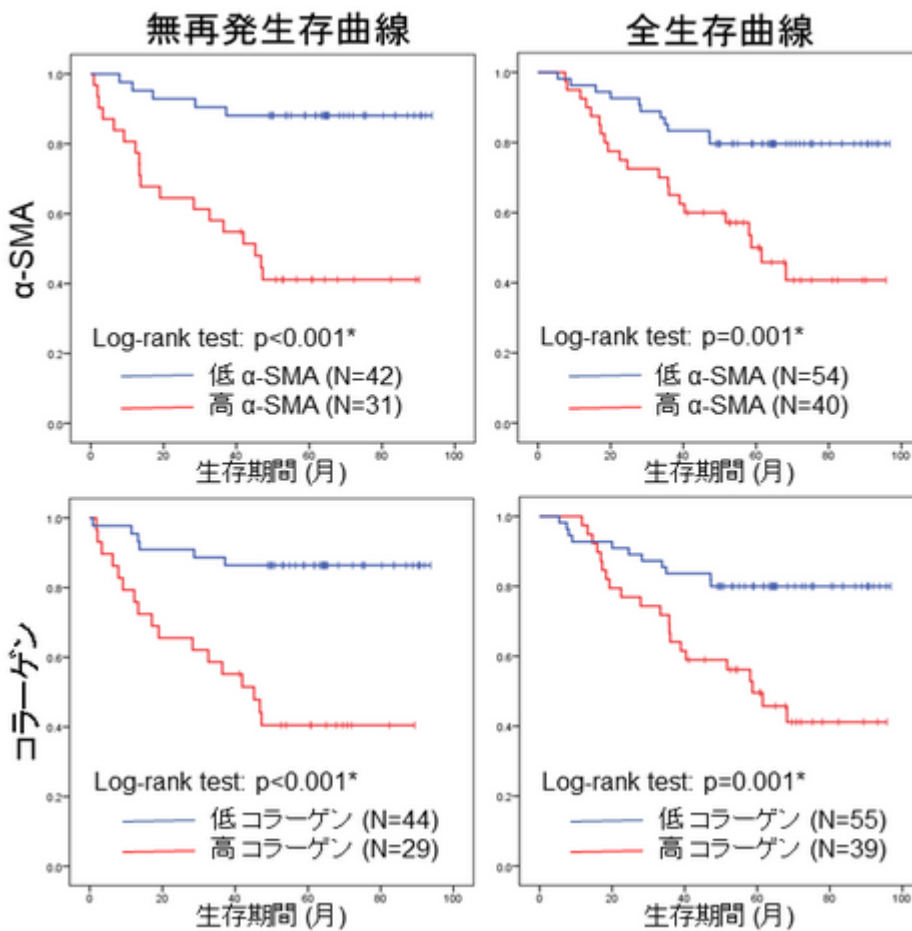


図2 転移リンパ節における α -SMA(上)とコラーゲン(下)の発現による生存曲線。これらの発現が高く線維化が強いと生存率が低下した。

