

回収可能型下大静脈フィルターが抜去不能になった 大腸癌術後静脈血栓塞栓症の1例

著者	徳田 彩, 清水 智治, 三宅 亨, 植木 智之, 園田 寛道, 飯田 洋也, 山口 剛, 貝田 佐知子, 竹林 克士, 大田 信一, 新田 哲久, 谷 眞至
雑誌名	滋賀医科大学雑誌
巻	30
号	1
ページ	72-75
発行年	2017-03-08
その他の言語のタイトル	A case of failure in removal of retrievable inferior vena cava filter which was indwelled for venous thromboembolism after resection for colon cancer
URL	http://hdl.handle.net/10422/00012300



—症例報告—

回収可能型下大静脈フィルターが抜去不能になった 大腸癌術後静脈血栓塞栓症の1例

徳田 彩¹⁾, 清水 智治¹⁾, 三宅 亨¹⁾, 植木 智之¹⁾, 園田 寛道¹⁾, 飯田 洋也¹⁾,
山口 剛¹⁾, 貝田 佐知子¹⁾, 竹林 克士¹⁾, 大田 信一²⁾, 新田 哲久²⁾, 谷 眞至¹⁾

1)滋賀医科大学外科学講座

2)滋賀医科大学放射線医学講座

A case of failure in removal of retrievable inferior vena cava filter which was indwelled for venous thromboembolism after resection for colon cancer

Aya TOKUDA¹⁾, Tomoharu SHIMIZU¹⁾, Tohru MIYAKE¹⁾, Tomoyuki UEKI¹⁾,

Hiromichi SONODA¹⁾, Hiroya IIDA¹⁾, Tsuyoshi YAMAGUCHI¹⁾, Sachiko KAIDA¹⁾,

Katsushi TAKEBAYASHI¹⁾, Shinichi OHTA²⁾, Norihisa NITTA²⁾ and Masaji TANI¹⁾

1) Department of Surgery, Shiga University of Medical Science

2) Department of Radiology, Shiga University of Medical Science

要旨 症例は68歳女性。上行結腸癌に対し、腹腔鏡下結腸右半切除術を施行した。術後深部静脈血栓症 (deep vein thrombosis ; DVT) 予防にエノキサパリンを7日間投与したが、退院予定日の前日 (術後11日目) より左下肢の疼痛と腫脹が出現し、術後12日目に施行した造影CTにて左総腸骨静脈から下腿静脈にかけての静脈血栓を認めた。右肺動脈にも微小な塞栓を認め、肺血栓塞栓症 (pulmonary thromboembolism : PTE) を伴うDVTと診断し、抗凝固療法を開始するとともに、術後13日目に右頸静脈からALN下大静脈フィルター (inferior vena cava filter ; IVCF) を留置した。その後の造影CTにて肺動脈内の塞栓は消失したが左腸骨静脈から下腿静脈の血栓は残存していたため、術後31日目に交換を試みた。しかし、フィルターの捕捉時に左腰腹部の強い疼痛を認め、回収困難だったため、永久留置となった。経過問題なく、ワーファリンの投与量を調整し、入院第42日に退院となった。6年5ヶ月が経過した現在、大腸癌、DVTともに再発の徴候を認めていない。エノキサパリン投与にもかかわらず術後静脈血栓塞栓症 (venous thromboembolism : VTE) を発症し、回収可能型のIVCFが静脈壁と癒着し回収不能となる合併症を経験したので、若干の文献的考察を加え報告する。

キーワード 大腸癌、術後深部静脈血栓症、下大静脈フィルター、回収不能

はじめに

肺血栓塞栓症および深部静脈血栓症の診断、治療、予防に関するガイドライン[1]において、40歳以上の大腸癌手術は高リスクと判定され、術後静脈血栓塞栓症 (venous thromboembolism : VTE) は消化器外科領域でも注意しなければならない術後合併症の1つである。中でも深部静脈血栓症 (deep vein thrombosis : DVT) に続発する肺血栓塞栓症 (pulmonary thromboembolism : PTE) は時に生命予後に影響を及ぼす重篤な合併症で

ある。今回我々は、術後予防的抗凝固薬 (エノキサパリン) の投与を行ったにもかかわらず、大腸癌術後に発症したDVTに対して回収可能型下大静脈フィルター (inferior vena cava filter ; IVCF) を留置したが、血栓により生じた下大静脈との癒着のために抜去不能となった1例を経験したので報告する。

症例

患者：68歳、女性

Received: January 12, 2017. Accepted: March 8, 2017

Correspondence: 滋賀医科大学外科学講座 徳田 彩

〒520-2192 大津市瀬田月輪町

tokuda@belle.shiga-med.ac.jp

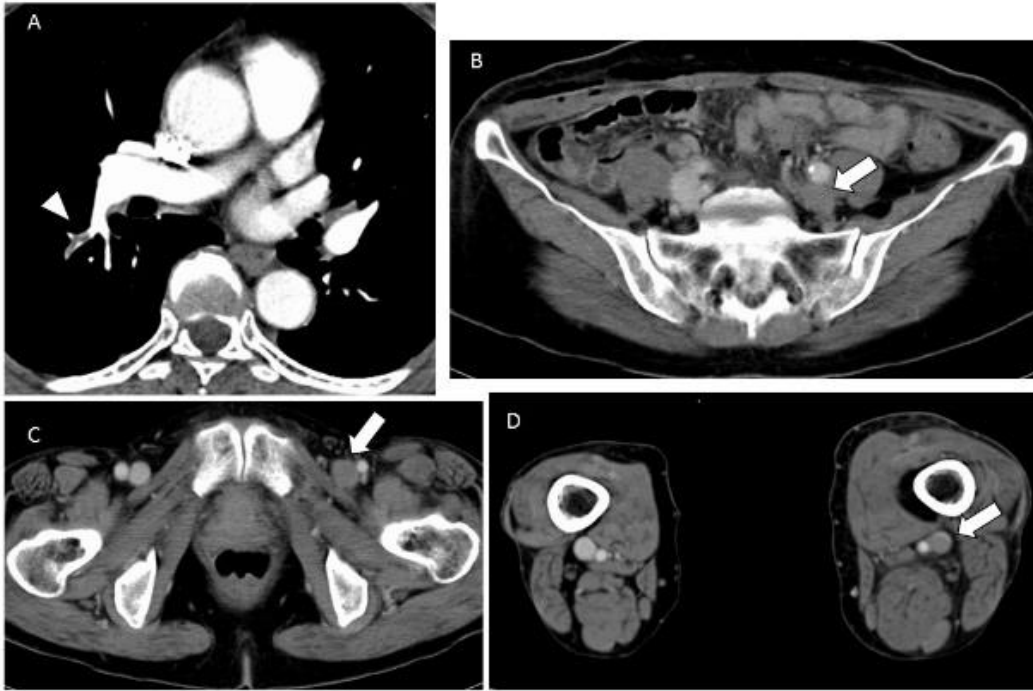


図 1. 造影 CT 所見

A : 右肺動脈内の微小塞栓 (矢頭)

B-D : 下大静脈分岐直下の左総腸骨静脈から下腿静脈にかけての静脈内血栓 (矢印)

主訴：なし

既往歴：

20 歳, 21 歳 虫垂炎手術

59 歳 S 状結腸癌に対し内視鏡的粘膜切除術

61 歳 左鼠径ヘルニア手術

40 歳から糖尿病で加療中 (64 歳時にインスリン導入)

65 歳から高脂血症で内服加療中

家族歴：父；胃癌，母；糖尿病

現病歴：

201X 年 4 月当院内科で下部消化管内視鏡検査を施行した。上行結腸肝彎曲部に 2 型腫瘍を認め、生検にて大腸癌と診断されたため、6 月手術目的に入院となった。

入院時現症：腹部は平坦，軟で肝臓は触知せず。

入院時血液検査所見：

HbA1C は 7.7% だった。腫瘍マーカーは CEA 2.9ng/ml, CA19-9 19U/ml と正常範囲だった。他，血液検査で異常は認めなかった。

入院後経過：

201X 年 6 月，入院第 5 日に上行結腸癌 (type2, tub1, ly1, v1, T2(MP), N1, H0, P0, M0, Stage III A) に対し，腹腔鏡下結腸右半切除，D3 リンパ節郭清，機能的端端吻合術を施行した。手術時間 231 分，出血量 10ml だった。術中術後に硬膜外麻酔を併用しており，術後 1 日目に硬膜外麻酔ルートを抜去し，術後深部静脈血栓症 (deep vein thrombosis ; DVT) 予防に術後 2 日目よりエノキサパリン 2000 単位 1 日 2 回の皮下注射を 7 日間投与した。退院予定日の前日 (術後 11 日目) の夜より左下肢の疼痛と腫脹が出現したため，術後 12 日目に造影 CT を施行したところ左総腸骨静脈から下腿静脈にかけての静脈血栓を認め，右肺動脈内にも末梢

に微小な塞栓を認めた (図 1)。D ダイマーは 83.2ng/ml と上昇していた。肺血栓塞栓症 (pulmonary thromboembolism : PTE) を伴う DVT と診断し，ヘパリ

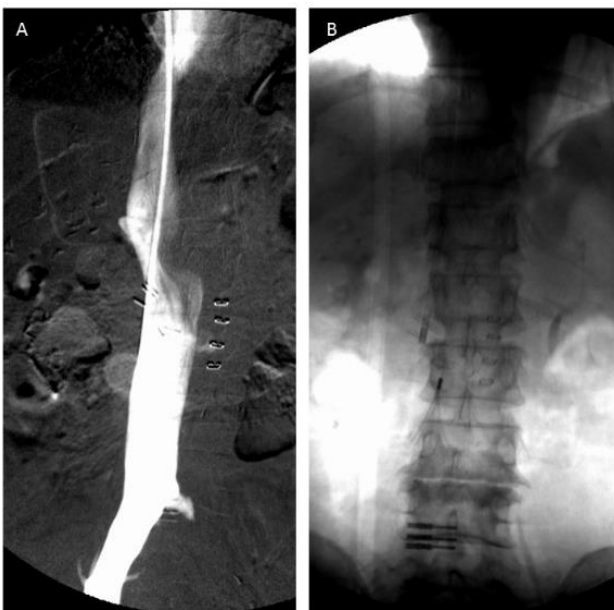

図 2. IVCF 留置時の下大静脈造影

A : 下大静脈分岐直下の左総腸骨静脈で血栓による造影の欠損像を認めた。

B : 腎静脈分岐部より足側の L2-4 の高さに IVCF を留置した。

ン 1 万 5000 単位/日の持続投与を開始するとともに、術後 13 日目に右内頸静脈から ALN 下大静脈フィルター (inferior vena cava filter ; IVCF) を留置した。造影にて左総腸骨静脈の血栓を認めた (図 2)。同日よりウロキナーゼ全身投与 24 万単位/日を 4 日間行い、続いて 12 万単位/日を 2 日間投与した。同時にワーファリンの内服を開始した。その後の造影 CT にて肺動脈内の塞栓は消失したが左総腸骨静脈から下肢静脈の血栓は残存していたため、IVCF 挿入後 18 日目 (術後 31 日目) に交換を試みた。しかし、フィルターの捕捉時に左腰腹部の強い疼痛を認め、回収困難だったため、永久留置の方針となった。経過問題なく、ワーファリンの投与量を調整し、入院第 42 日に退院となった。

IVCF 留置後 1 ヶ月で血中 D ダイマー値は正常化し、11 ヶ月後の CT で下腿の血栓の消失を確認した。6 年 5 ヶ月が経過した現在、大腸癌、DVT とともに再発の徴候を認めず、IVCF による合併症は認めていない。

考察

静脈血栓塞栓症 (venous thromboembolism: VTE) は、生活様式の欧米化、高齢者の増加、本疾患に対する認識および各種診断法の向上に伴い近年増加している救急疾患であり、消化器外科や産婦人科、整形外科などの術後に安静臥床が長くなった患者では注意しなければならない術後合併症の 1 つでもある [1]。腹部外科手術における VTE の発生頻度は 24% と報告があり [2]、その予防が重要である。肺血栓塞栓症および深部静脈血栓症の診断、治療、予防に関するガイドライン [1] では、発症のリスクを階層化して分類しており、予防法として術後早期離床、弾性ストッキング、間欠的空気圧迫法、低用量未分画ヘパリン、用量調節未分画ヘパリン、用量調節ワーファリン、低分子量ヘパリンおよび Xa 阻害薬などの使用が推奨されている。40 歳以上の大腸癌手術は高リスクと判定され、当院では DVT への予防策として弾性ストッキングの着用と間欠的空気圧迫法の施行に加え、抗凝固療法として低分子ヘパリンであるエノキサパリンを導入してきた [3]。エノキサパリンの投与については、1 回 2000 単位を 12 時間毎に 1 日 2 回最長で 14 日間まで連日皮下注射する [4]。当院では通常、腹腔鏡下大腸切除の場合は 14 日以内に退院することがほとんどであり、退院前日までの投与となる。原則として、術後 24~36 時間に手術創などからの出血がないことを確認してから開始することとされており、初回投与開始 2 時間前までに硬膜外カテーテルを抜去しておくことが推奨される [4]。当院では硬膜外麻酔との併用による硬膜外血腫の合併を回避するために硬膜外カテーテル抜去後にエノキサパリンの投与を開始し、疼痛対策として術直後よりフェンタニルを用いた経静脈的自己調節鎮痛法 (Intravenous patient-controlled analgesia; IV-PCA) を併用することで術後 1~2 日目の離床を図っている [3]。Sakon らは、理学療法単独群の VTE 発症率が 19.4% であったのに対し

て、エノキサパリン併用群での VTE 発症率は 1.2% であったと報告している [5]。その反面、術前術後に FDP (fibrin degradation product) と D ダイマーの採血および下肢静脈超音波検査でスクリーニングを施行した中村らの報告では、理学・薬物抗凝固療法施行下でも 9.7% に術後 DVT が発生したとされており [6]、無症候性 VTE の症例が含まれている可能性を考慮すると、その予防効果は十分とは言えないのかもしれない。活性化凝固時間 (activated clotting time; ACT)、プロトロンビン時間 (prothrombin time; PT) や活性化部分トロンボプラスチン時間 (activated partial thromboplastin time; APTT) 等の通常の凝固能検査はエノキサパリンに対する感度が低く、薬効の指標とならないため評価は困難だが [4]、これらの VTE 発症例では作用が不十分であった可能性もある。実際、本症例のエノキサパリン投与 6 日目の PT は 12.1 秒、APTT 26.9 秒と延長を認めなかった。また本症例では、IV-PCA 併用下に硬膜外カテーテル抜去後エノキサパリンを 7 日間投与したが、疼痛の訴えが強く離床が不十分であったことも DVT 発生を回避できなかった要因と考えられる。VTE 予防には、十分な理学・薬物抗凝固療法を行える適切な鎮痛法も必要である。

これらの予防策にもかかわらず DVT を発症した場合、PTE の予防として IVCF が有用とされている。IVCF には、挿入後に抜去不能な永久留置型、2~4 週間以内の短期間のみ使用する一時留置型、留置後 10~12 日以内であれば抜去が可能で永久留置型としても使用できる回収可能型がある。本症例のような骨盤腔内静脈の静脈血栓症は、永久留置型 IVCF が適応となる (Class II a) が、この永久留置型の適応のうち数週間の急性 PTE が予防できれば良い病態については一時留置型・回収可能型も適応とされている (Class II a) [1]。永久留置型は急性期の致死性 PTE 発生を有意に抑えたが、慢性期の VTE 発症数は非留置型と差を認めず、DVT 再発は逆に増加することが報告されており [7,8]、そのため IVCF は極力永久留置しないことが推奨される。数週間経過後フィルターが不要になると考えられる場合では、非永久留置型である一時留置型や回収可能型を使用するのが望ましいとされ、管理の簡便性から回収可能型 IVCF の使用が増えている [1]。本症例で使用した ALN IVCF は、血管径 16mm から 28mm の下大静脈を適応とした回収可能型であり、IVCF 留置後 10 日以内に限り体内から回収することができる [9]。ALN IVCF を使用した試験で 3 ヶ月時点での回収率が 93.3% だったとの報告もあるが [10]、脚部フックが下大静脈壁に癒着し、無理に回収するとフィルターや血管壁を損傷する可能性があるため、原則として留置後 11 日以上経過した IVCF の回収は行わないこととされている [9]。回収不能の主な原因としてはフィルターの傾斜やフィルター内血栓がある。本症例では VTE 診断後抗凝固療法を開始しており、血栓の溶解を期待して ALN IVCF を留置したが、ウロキナーゼ投与後も左総

腸骨静脈から下肢静脈に多量の血栓が残存した。回収可能型 IVCF の永久留置については現時点では十分例の長期成績はなく、ガイドラインにおいても、有用性・有効性は確立されていない (Class II b) とされているため [1]、本症例でも永久留置型への変更が妥当と判断し、IVCF 留置から 18 日目に回収を試みた。回収時にはフィルターが傾斜して頭部が下大静脈前壁に接しており、頭部の捕捉は可能であったが、左腰腹部の強い疼痛が惹起され、わずかな移動も困難だった。処置中の CT では血管外逸脱の所見は認めず、フィルターが静脈壁に癒着して回収不能に陥ったものと思われた。

IVCF 長期留置の合併症として DVT の再発、フィルターの移動や破損、静脈壁の閉塞や穿孔などが挙げられ、またフィルターへの血栓付着を避けるため永続的な抗凝固療法が必要となる。本症例でも IVCF 留置後ワーファリンを内服し、現在のところ出血や IVFC に関わる合併症は認めていないが、今後も定期的なフォローの継続が必要である。

本症例を経験したことから、消化器外科術後の患者に対して、個々の症例に応じた VTE 予防策を講じると共に、VTE が発症した際に回収型 IVCF を用いる症例では、癒着による回収不能が合併症にあることを外科医は留意し、放射線科医師と十分に回収のタイミングについて討議すべきであると考えられた。

文献

- [1] 肺血栓塞栓症および深部静脈血栓症の診断、治療、予防に関するガイドライン (2009 年改訂版) : http://www.jcirc.or.jp/guideline/pdf/JCS2009_andoh_h.pdf
- [2] Sakon M, Maehara Y, Yoshikawa H, Akaza H. Incidence of venous thromboembolism following major abdominal surgery: a multi-center, prospective epidemiological study in Japan. *J Thromb Haemost.* 4(3):581-586, 2006.
- [3] 村上耕一郎, 清水智治, 園田寛道, 目片英治, 赤堀浩也, 山口剛, 森毅, 仲成幸, 村田聡, 谷徹. 大腸癌周術期におけるエノキサパリン投与の経験. *日外科系連会誌* 38(6):1159-1165, 2013.
- [4] クレキササン皮下注キット 2000IU 添付文書. 2014.
- [5] Sakon M, Kobayashi T, Shimazui T. Efficacy and safety of enoxaparin in Japanese patients undergoing curative abdominal or pelvic cancer surgery: results from a multicenter, randomized, open-label study. *Thromb Res* 125 (3):e65-70, 2010.
- [6] 中村慶史, 藤田秀人, 渡邊利史, 伏田幸夫, 藤村隆, 太田哲生. 大腸癌周術期における深部静脈血栓症の頻度とリスク因子. *日本腹部救急医学会雑誌* 33(7):1145-1152, 2013.
- [7] Decoscos H, Leizorovicz A, Parent F, Page Y, Tardy B, Girard P, Laporte S, Faivre R, Charbonnier B, Barral FG, Huet Y, Simonneau G. A clinical trial of vena caval filters in the prevention of pulmonary embolism in patient with proximal deep-vein thrombosis. *Prevention du Risque d'Embolie Pulmonaire par Interruption Cave Study Group.* *N Engl J Med.* 338(7):409-415, 1998.
- [8] PREPIC Study Group. Eight-year follow-up of patients with permanent vena cava filters in the prevention of pulmonary embolism: the PREPIC (Risque d'Embolie Pulmonaire par Interruption Cave) randomized study. *Circulation* 112(3):416-422, 2005.

[9] ALN 下大静脈フィルター添付文書. 2014.

[10] Mismetti P, Laporte S, Pellerin O, Ennezat PV, Couturaud F, Elias A, Falvo N, Meneveau N, Quere I, Roy PM, Sanchez O, Schmidt J, Seinturier C, Sevestre MA, Beregi JP, Tardy B, Lacroix P, Presles E, Leizorovicz A, Decousus H, Barral FG, Mayer G, PREPIC2 Study Group. Effect of a retrievable inferior vena cava filter plus anticoagulation vs anticoagulation alone on risk of recurrent pulmonary embolism: a randomized clinical trial. *JAMA.* 313(16):1627-1635, 2015.