

平成22年6月4日現在

研究種目：基盤研究（C）
 研究期間：2007～2009
 課題番号：19591506
 研究課題名（和文）リアルタイムMRIナビゲーションを利用した乳癌低侵襲治療システムの確立
 研究課題名（英文）Establishment of minimal invasive treatment system for breast cancer using real-time MRI navigation
 研究代表者
 清水 智治（SHIMIZU TOMOHARU）
 滋賀医科大学・医学部・助教
 研究者番号：70402708

研究成果の概要（和文）：本研究課題は、リアルタイムMRIナビゲーションを利用した乳癌に対する低侵襲治療システムの確立を目的として行った。乳房全摘術前に患者に同意のもと、MRガイド下に乳癌に対するマイクロ波凝固療法を行った。我々はヒト生体内で乳腺腫瘍のアブレーションが安全で可能であることを確認した。全身麻酔下にオープンMR装置に患者を仰臥位とした。リアルタイムMR画像にて腫瘍の位置を観察しモニターしながら穿刺が可能であった。腫瘍は1セッション凝固された。マイクロ波凝固後に乳房全摘術を施行した。摘出標本の肉眼所見と顕微鏡所見を検討した。腫瘍の凝固範囲は約20×30mmであることを確認した。NADH染色にて腫瘍部分の生物活性の消失を確認した。皮膚には合併症は認めなかった。我々の研究によりヒト生体内でもマイクロ波凝固は安全で可能であることが示唆された。を行った場合でも十分な凝固が得られることが確認された。将来の臨床応用を可能とする基礎的な情報を得ることができた。

研究成果の概要（英文）：The aim of this study is to establish minimal invasive treatment system for breast cancer using real-time MRI navigation. We performed MR-guided microwave coagulation therapy against breast cancer before total mastectomy under patients' agreement. We confirmed the safety and feasibility of breast tumor ablation in human body. Patient was set spine position in the Open MR under general anesthesia. We were able to observe the position of tumor by real time MR image and insert ablation needle into the tumor watching real time monitor. Tumors were ablated on one session (60W, 60seconds×3times). Thereafter total mastectomy was performed. The resected specimens were evaluated macroscopic and microscopic examination. The ablated area was confirmed as approximately 20×30mm. The viability of tumor was disappeared in this ablated area by NADH staining. There was no complication observed in the skin. Our finding suggested the microwave coagulation therapy might be safe and feasible to treat breast cancer in the human body. We were able to confirm basic information to apply clinical trial in the near future.

交付決定額

(金額単位：円)

	直接経費	間接経費	合計
2007年度	2,100,000	630,000	2,730,000
2008年度	700,000	210,000	910,000
2009年度	700,000	210,000	910,000
年度			
年度			
総計	3,500,000	1,050,000	4,550,000

研究分野：医歯薬学

科研費の分科・細目：外科系臨床医学・外科学一般

キーワード：乳腺外科学

1. 研究開始当初の背景

乳癌治療は、術式の縮小化と補助療法の進歩により劇的な変遷を遂げている。女性にとっては手術切除を行わずに乳癌を治療できることが理想である。しかし、乳房温存手術といえども乳腺を切除することには変わりなく、術後に乳房変形が少なからず生じる。最近、乳腺切除しない乳房温存治療として、ラジオ波熱凝固療法、集束超音波治療などを用いた非手術的凝固療法 (non-surgical ablation therapy) が検討され注目を集めている。

本学では本邦において初めて導入された垂直型オープンMRI装置 (Fig.1) を用い、肝腫瘍、甲状腺腫瘍および骨盤内腫瘍に対して、リアルタイムに腫瘍を描出し、温度分布画像、3D画像を併用しながらマイクロ波による凝固療法を施行しており、適正な切除安全域の確保および合併症の回避を目指している (Fig.2)。



Fig.1 垂直型オープンMRI装置
(GE社製0.5T SIGNA SP/I system)

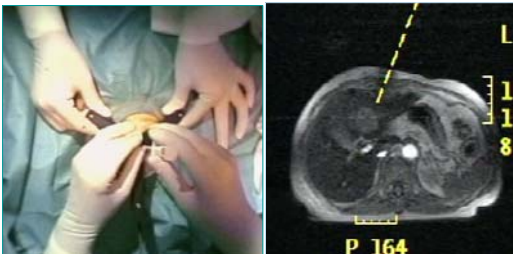

Fig.2 MRガイド下肝腫瘍マイクロ波凝固療法:腫瘍をターゲットし
穿刺・凝固する

乳癌の診断法では、超音波、マンモグラフィが一般的であったが、最近では、MRIによる診断が注目されており、良悪性の鑑別、乳管内進展の有無や広がり が正確に診断できるようになってきた。この点でも、垂直型オープンMRI装置を用いた方法は、腫瘍の部位、範囲の判定にも有用である。

一方、現在施行されている乳腺腫瘍に対する非手術的凝固療法のひとつは、超音波ガイド下に施行される治療であるが、乳腺腫瘍凝固中に気泡が発生することにより腫瘍の状態が評価しにくくなる。MRIであれば腫瘍の部位や状態および凝固中であっても腫瘍

の描出可能であり、さらに、リアルタイムMRIを使用すれば、超音波検査での腫瘍穿刺と同様に乳腺腫瘍をリアルタイムに確認しながら穿刺・凝固を行うことが可能である。

また、リアルタイムMRI画像を用いた乳癌のリンパ節生検の報告もあり、ガドリニウム造影剤を用いてMRI撮影を行い、MRIによるリンパ流を撮影しセンチネルリンパ節生検を行うことが可能であると報告されている。センチネルリンパ節生検も垂直型オープンMRI装置のリアルタイム画像と色素法を併用することにより正確なセンチネルリンパ節の摘出が可能であると考えられる。

水平型オープンMRI装置は、国内に普及しつつあり、近い将来、被曝を伴わないMRIを利用したナビゲーションサージェリーが普及していくことが推測される。

2. 研究の目的

本研究課題では、これまでに本学において蓄積してきたリアルタイムMRIガイド下マイクロ波凝固療法技術を応用し、乳癌治療のふたつの異なる手技である乳房温存治療とセンチネルリンパ節生検をオープンMRI装置によるナビゲーションを用いることにより一つに集約して新しい治療体系を確立することを目標としている。

3. 研究の方法

乳癌の局所制御が可能かどうか評価するために、乳房全摘術予定患者でリアルタイムMRIガイド下マイクロ波凝固療法を施行して、その後乳房全摘出し、腫瘍の凝固壊死状態を病理学的に確認する。

【生体内でのマイクロ波による腫瘍凝固範囲の確認とセンチネルリンパ節生検の的確性確認】

対象：乳房全摘術予定患者、NO症例はセンチネルリンパ節生検の同意を得る。

術前：垂直型オープンMRI装置にて腫瘍・腋窩リンパ節の描出が可能かどうか確認する

手術：全身麻酔下に垂直型オープンMRI装置内に患者を仰臥位で入れる。

センチネルリンパ節生検：ガドリニウム造影剤1mlと色素1ml (インドシアニンググリーン0.5mlとメチレンブルー0.5mlの混合液)を乳頭下に注入する。リアルタイムMRIイメージを用いてリンパ流を追いセンチネルリンパ節の位置を確認できるかどうか検討する。マイクロ波凝固：リアルタイムMRIイメージにより腫瘍の位置を確認して穿刺を行い、凝固を行う。1 sessionのみ行い、通常の胸筋温存乳房摘出術を施行する。

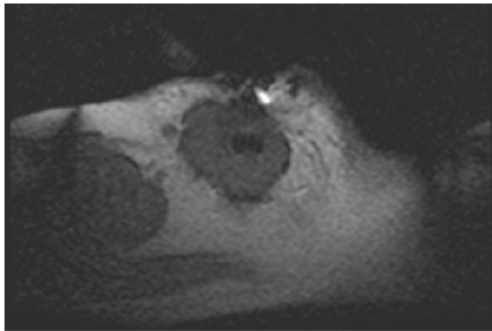
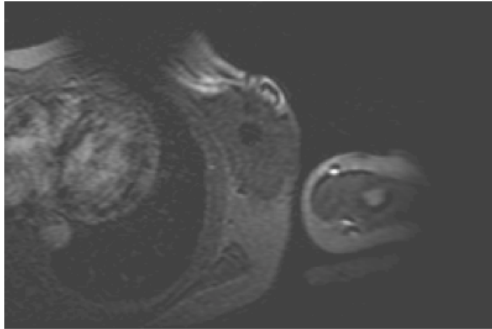
腫瘍凝固範囲の確認：切除された組織は、病期確定のための標本を確保して、凝固された範囲、凝固の状態、周囲組織の変化などにつ

いて病理組織学的に検討を行う。

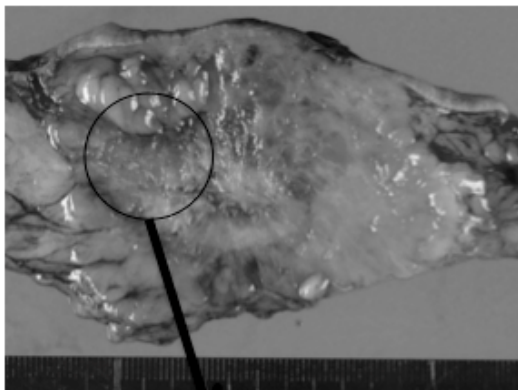
4. 研究成果

我々は、生体内でマイクロ波凝固を行った際の変化を検討するため、乳房全摘術を行う予定の患者に同意を得て、摘出術前に MR ガイド下にて腫瘍の ablation を行い、臨床応用が可能かどうか検討を行った。

全身麻酔下にオープン MR 装置に患者を仰臥位とし、リアルタイム MR 画像にて腫瘍の位置をモニターしながら穿刺を行った。腫瘍穿刺中のリアルタイム MR 画像を以下に示す。



その後、マイクロ波凝固を行った。腫瘍凝固後に乳房全摘術を施行した。摘出標本の肉眼所見と顕微鏡所見を以下に示す。



腫瘍の凝固範囲は $21 \times 31\text{mm}$ であった。腫瘍の viability を確認するために、NADH 染色を行った。

以下の顕微鏡写真のように、すべての症例

で肉眼的凝固部位の腫瘍の生物活性の消失を認めた。



生体内で凝固を行った場合でも、腫瘍切除後に生体外で凝固した際とほぼ同じ凝固範囲 $20 \times 30\text{mm}$ が得られることが確認された。

以上より生体内にてマイクロ波凝固を行った場合でも、十分な凝固が得られることが確認された。今後、臨床応用に向けた基礎的な情報の確認ができた。

さらに、センチネルリンパ節生検の可能性について検討を行った。ガドリニウム造影剤 1ml と色素 1ml (インドシアニングリーン 0.5ml とメチレンブルー 0.5ml の混合液) を乳頭下に注入した。リアルタイム MRI イメージを用いてリンパ流を確認することが可能であった。しかし、リンパ流早く、造影剤がセンチネルリンパ節にとどまらず、センチネルリンパ節の位置の確認がリアルタイム MRI 下では不可能であった。数例施行したが同様の結果であり、リンパ節内にとどまる MR 造影剤の開発が必要と考えられた。

5. 主な発表論文等

(研究代表者、研究分担者及び連携研究者には下線)

[学会発表] (計 6 件)

① 清水智治, 阿部元, 遠藤善裕, 目片英治, 山本寛, 村田聡, 塩見尚礼, 仲成幸, 森毅, 梅田朋子, 山口剛, 来見良誠, 森川茂廣, 谷徹: 開放型 MR ナビゲーションによる乳癌温存治療の臨床研究第 34 回日本外科系連合学会学術集会、平成 21 年 6 月 18 日、東京

② 佐藤浩一郎, 清水智治, 阿部元, 村田聡, 張弘富, 河合由紀, 田中麻紀子, 森川茂廣, 来見良誠, 谷徹: 乳癌温存治療としての MR ガイド下マイクロ波凝固療法 —前臨床検討—、第 70 回日本臨床外科学会総会、平成 20 年 11 月 27 日、東京

③ 清水智治, 阿部元, 村田聡, 張弘富, 河合由紀, 村上耕一郎, 村山浩之, 田中麻紀子, 森川茂廣, 来見良誠, 谷徹: 乳癌に対する MR

ガイド下マイクロ波凝固療法の検討、第 16 回日本乳癌学会総会、平成 20 年 9 月 26 日、大阪

④ 清水智治、来見良誠、宇治祥隆、赤堀浩也、村田 聡、阿部 元、仲 成幸
塩見尚礼、村上耕一郎、出村公一、森川茂廣、谷 徹：乳癌温存治療としての MR ガイド下マイクロ波凝固療法 —前臨床検討—、第 27 回 Microwave Surgery 研究会、平成 20 年 9 月 6 日、横浜

⑤ 清水智治、来見良誠、阿部元、遠藤善裕、村田聡、目片英治、塩見尚礼、仲成幸、山本寛、森川茂廣、谷徹：乳房温存治療としてのリアルタイム MRI ガイド下マイクロ波凝固療法の可能性、第 45 回日本癌治療学会総会学術集会、平成 19 年 10 月 24 日、京都国際会議

⑥ 清水智治、来見良誠、遠藤善裕、村田聡、目片英治、阿部元、仲成幸、塩見尚礼、山本寛、内藤弘之、出村公一、森川茂廣、谷徹リアルタイム MRI ガイド下マイクロ波凝固療法による乳癌治療の可能性、第 107 回日本外科学会定期学術集会、平成 19 年 4 月 12 日、大阪

6. 研究組織

(1) 研究代表者

清水 智治 (SHIMIZU TOMOHARU)

滋賀医科大学・医学部・助教

研究者番号：70402708

(2) 研究分担者

村田 聡 (MURATA SATOSHI)

滋賀医科大学・医学部・助教

研究者番号：90239525

阿部 元 (ABE HAJIME)

滋賀医科大学・医学部・助教

研究者番号：80283563

遠藤 善裕 (ENDO YOSHIHIRO)

滋賀医科大学・医学部・講師

研究者番号：40263040

来見良誠 (KURUMI YOSHIMASA)

滋賀医科大学・医学部・准教授

研究者番号：70205219

谷 徹 (TOHRU TANI)

滋賀医科大学・医学部・教授

研究者番号：20179823