

特発性血小板減少性紫斑病患者に対し、 γ -グロブリン大量療法施行後に抜歯を行った1例

著者	稲葉 有希, 香川 智世, 高森 翔子, 渋谷 亜佑美, 野井 将大, 足立 健, 村上 拓也, 浅沼 伸也, 肥後 智樹, 山本 学
雑誌名	滋賀医科大学雑誌
巻	29
号	1
ページ	36-39
発行年	2016-03-09
その他の言語のタイトル	A case of tooth extraction under high-dose gamma-globulin therapy for patient with idiopathic thrombocytopenic purpura
URL	http://hdl.handle.net/10422/11271

特発性血小板減少性紫斑病患者に対し、
γ-グロブリン大量療法施行後に抜歯を行った 1 例

稲葉有希, 香川智世, 高森翔子, 渋谷亜佑美, 野井将大,

足立 健, 村上拓也, 越沼伸也, 肥後智樹, 山本 学

滋賀医科大学医学部歯科口腔外科学講座 (主任: 山本 学 教授)

A case of tooth extraction under high-dose gamma-globulin therapy
for patient with idiopathic thrombocytopenic purpura

Yuki INABA, Tomoyo KAGAWA, Syoko TAKAMORI, Ayumi SHIBUTANI, Masaharu NOI,

Takeshi ADACHI, Takuya MURAKAMI, Shinya KOSHINUMA, Tomoki HIGO, Gaku YAMAMOTO

Department of Oral and Maxillofacial Surgery, Shiga University of Medical Science

(Chief : Prof. Gaku YAMAMOTO)

Abstract The idiopathic thrombocytopenic purpura (ITP) does not accept the clear underlying disease that can become the cause and the internal use of the drug, and the ingurgitation of the platelet aggravates it by an appearance of the antiplatelet autoantibody and is a disease to produce thrombopenia. Therefore the bloody measures of the patients with ITP are very likely to be the intraoperative and postoperative bleeding. We extracted teeth under high-dose gamma-globulin therapy for patient with ITP.

It was 39,000/ μ l, and, at the time of the first medical examination, the number of the platelets of the patient did not accept more than number of the platelets 50,000/ μ l recommended on the occasion of tooth extraction. Therefore, for five days from the first day after hospitalization to the fifth day, we gave an intravenous drip containing four bottles of Kenketu glovenin[®]-I for I.V. injection 5000mg infusions with 30 ml/h. At the time of tooth extraction, we made a hemostasis floor considering the possibility that it became hard to stop bleeding. Because the number of the platelets was 63,000/ μ l and became more than 50,000/ μ l, we extracted teeth after eight days of hospitalization.

In the case of the tooth extraction of the ITP patient, we think that it is important to consult doctors of hematology and to perform appropriate pre-treatment, to give local hemostasis treatment for possibility of the intraoperative and postoperative bleeding, to prepare for a suture and an electric scalpel, a gelatine sponge for hemostasis, a hemostasis floor appropriately.

Keyword idiopathic thrombocytopenic purpura, high-dose gamma-globulin therapy, tooth extraction

諸言

特発性血小板減少性紫斑病 (idiopathic thrombocytopenic purpura, 以下 ITP) は, 原因となりうる明らかな基礎疾患や薬剤の内服を認めず, 抗血小板自己抗体の出現により血小板の貪食が亢進し, 血小板減少を生じる疾患である [1, 2]. そのため, 本疾患を有する患者の観血的処置は, 術中の出血量の増加や術後の止血に苦慮する可能性が高い. ITP 患者に対する治

療法には副腎皮質ステロイドホルモンなどの薬物療法や脾摘が挙げられる [2] が, 口腔外科手術の際には, γ-グロブリン大量療法が行われ, 良好な成績を収めている報告が多数ある [3].

今回われわれは, ITP 患者に対し入院下に γ-グロブリン大量療法を施行後, 抜歯を行った 1 例を経験したので報告する.

Received: December 22, 2015. Accepted: March 9, 2016.

Correspondence: 滋賀医科大学医学部歯科口腔外科学講座 稲葉 有希

〒520-2121 大津市瀬田月輪町 yuki714@belle.shiga-med.ac.jp

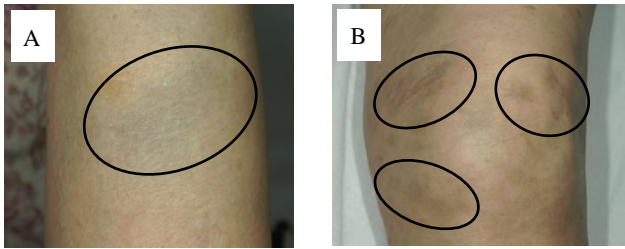


図 1. 四肢の紫斑 (A: 右側前腕, B: 右側膝関節部)

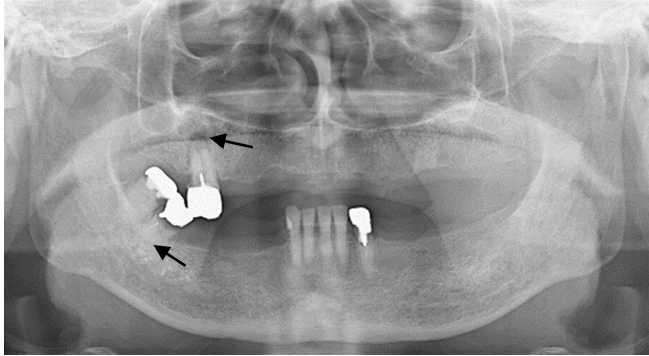


図 2. パノラマ X 線写真

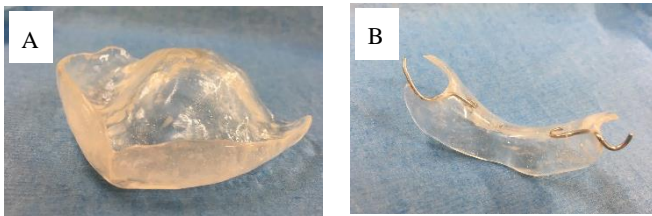


図 3. 止血床 (A: 上顎用, B: 下顎用)

症例

患者: 77 歳, 女性.

初診: 2014 年 5 月

主訴: 下顎右側第二大臼歯抜去依頼.

現病歴: 2014 年 5 月中旬, 下顎右側第二大臼歯の補綴物の脱離を主訴に紹介元歯科医院を受診した. 補綴物を再装着されるも歯肉膿瘍および打診痛が発現し, 同歯は保存不可能と判断された. 患者の既往歴に ITP があったため, 加療依頼にて当科を紹介され受診した.

既往歴: ITP (約 15 年前~), 高血圧症.

現症:

全身所見; 特記事項なし.

口腔外所見; 四肢に紫斑を多数認めた (図 1).

口腔内所見; 下顎右側第二大臼歯は自発痛や動揺は認めず, 打診痛のみ認めた. 周囲歯肉に炎症所見は認めなかった.

画像所見: パノラマ X 線写真において, 上下顎右側第二大臼歯の根尖部に透過像を認めた (図 2).

血液検査所見: 2014 年 6 月中旬時点での血小板数は, 39,000/ μ l であった.

臨床診断: 上下顎右側第二大臼歯 慢性根尖性歯周炎.

処置および経過: 2014 年 6 月中旬時点での血小板数は 39,000/ μ l で, 抜歯に際して推奨されている血小板数 50,000/ μ l 以上に達していなかった. そのため 2014 年 7 月中旬に当科入院下に, 血小板数を増加させる目的に γ -グロブリン大量療法を行った. その内容は, 入院 1 日目から 5 日目の 5 日間, 献血グロベニン®I 静注用 5000mg \times 4 瓶/日を 30ml/h にて点滴投与した. 圧迫止血や縫合処置だけでは止血困難である可能性を考慮して止血床 (図 3) を作製した. γ -グロブリン大量療法施行後 4 日目の血小板数は 34,000/ μ l であったが, 6 日目には 61,000/ μ l, 抜歯予定日前日である 7 日目には 62,000/ μ l, 抜歯予定日当日である 8 日目には 63,000/ μ l と血小板数の上昇を認めた (図 4). 抜歯予定日前日ならびに当日の血液検査にて血小板数 50,000/ μ l 以上を認めていたため, 同日上下顎右側第二大臼歯抜去術を施行した. 確実に止血させるために抜歯窩にはスポンゼル®を挿入し, 4-0 ナイロン糸にて上顎右側第二大臼歯抜去部に 1 糸, 下顎右側第二大臼歯抜去部に 3 糸単純縫合を行い, 事前に作製しておいた止血床を装着した. その結果, 術後出血は認められなかった. 抜歯後, 2 日目の血液検査にて血小板数は 41,000/ μ l と減少を認めたが, 局所状態は安定しており同日退院した. 退院後, 抜歯後 6 日目の外来受診時には止血床に微量の血

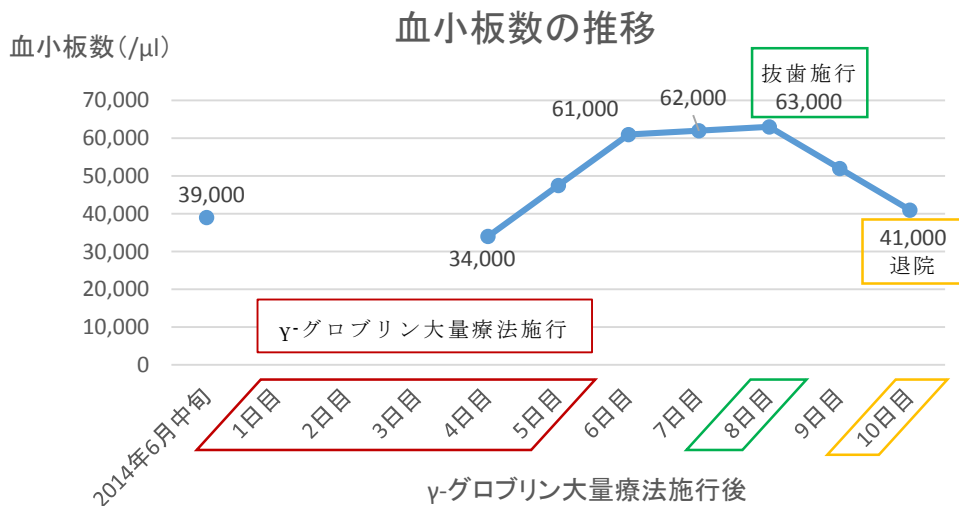


図 4. γ -グロブリン大量療法施行による血小板数の変化

液の付着を認めたが、抜歯後 14 日目の受診時には出血は認められなかったため、止血床の使用を終了した。

考察

ITP は、原因となりうる明らかな基礎疾患や薬剤の内服を認めず、血小板が減少する疾患である。また後天的な血小板減少症の中で最も頻度が高い疾患とされており、人口 10 万人あたり約 2.16 人、2012 年度での日本の総患者数は約 24,100 人とされている。ITP の発生機序としては、何らかの原因により抗血小板自己抗体が産生され、これが血小板に結合することで、マクロファージの Fc 受容体を介して血小板が貪食され、血小板減少が生じる[2]。そのため、血小板輸血を行っても抗血小板自己抗体により血小板は貪食されてしまうので、血小板の十分な増加は望めない。そこで、観血的処置が必要な場合は術前に血小板数を増加させることが必要となり、その手段の一つとして γ -グロブリン大量療法が選択されることが多い。 γ -グロブリン大量療法は、 γ -グロブリン製剤を 5 日間連続して点滴静注することで血小板数の増加を促す治療法である。その機序は、抗血小板自己抗体を認識するマクロファージの Fc 受容体に γ -グロブリンが結合することで、マクロファージの血小板貪食を抑制し、これにより血小板数が増加する。通常、 γ -グロブリン大量療法施行後、約 3 日目から血小板は増加し始め、平均 7~10 日後にその数は一過性に最大値に達し、その後 2~6 週間で前値に戻るとされている。[2, 4]。

ITP の治療法としては、血小板数が 30,000/ μ l 以上認められ、出血症状もない場合は無治療経過観察とされ、血小板数が 20,000~30,000/ μ l で出血症状もない場合は注意深い経過観察とされる。血小板数が 20,000/ μ l 以下の場合、もしくは重篤な出血症状や多発する紫斑、点状出血、粘膜出血を認める場合は、副腎皮質ステロイドの投与や脾摘が選択される[5]。本症例は血小板数が 30,000/ μ l 以上あり、出血症状がないことから、血液内科では無治療経過観察とされていた。

ITP 患者に対する外科処置時に厚生労働省が推奨している血小板数は 50,000/ μ l 以上であり[5]、本症例では抜歯を行うにあたり血小板数が 50,000/ μ l 以下(2014 年 6 月中旬時点で 39,000/ μ l)であったため、術前に γ -グロブリン大量療法を行い、血小板数を 50,000/ μ l 以上に増加させることが必要であった。

今回、血液内科にコンサルトし、入院下に γ -グロブリン大量療法を施行することとなった。抜歯施行までの治療計画は以下の通りであった。

まず γ -グロブリン製剤を 5 日間点滴静注する。そして抜歯予定日前日に血液検査を行い、血小板数が 50,000/ μ l 以下であった場合には血小板輸血 10 単位を行う。輸注された血小板の寿命は短い、緊急的に止血効果を得るには有用とされており、 γ -グロブリン大量療法との併用で血小板増加効果が上がるとされている[6]。抜歯予定日当日、再度血液検査を行い、血小

板数が 50,000/ μ l 以上認められた場合には抜歯する。血小板数が 50,000/ μ l 以下であった場合にはさらに血小板輸血 10 単位を行い、輸血終了後 1 時間後の血液検査にて血小板数 50,000/ μ l 以上認められれば抜歯する。それでも血小板数が 50,000/ μ l 以下であった場合には γ -グロブリン大量療法に対して抵抗性と考え、血小板を産生する細胞を増やすトロンボポエチン受容体作動薬による治療を行った後、後日抜歯予定とした。

過去 5 年間に当科を受診した ITP 患者は 87 人であり、このうち抜歯などの観血的処置を行った ITP 患者は 22 人であった。その中で 21 人は血小板数 50,000/ μ l 以上を認めており、観血的処置に際して前処置を必要としなかった。残りの 1 人は本症例の患者であり、血小板数 50,000/ μ l 以上を認めなかったため、入院下に γ -グロブリン大量療法を施行後、抜歯を施行した。これは、ITP 患者で病状が安定していても、観血的処置をするにあたっては十分な血小板数を有しておらず、術前に γ -グロブリン大量療法が必要となる患者が存在することを示している。

以上より、ITP 患者に対して観血的処置が必要となった際には、まず血液検査を行い血小板数を確認し、その値が 50,000/ μ l 以下の場合は血液内科へコンサルトし、適切な前処置を行うことが重要である。そして抜歯を行う際には、術中、術後の出血のリスクを考慮し、縫合、電気メス、止血用ゼラチンスポンジ、止血床を準備し、止血処置ができる万全の体制を整える必要があると考えられた。

結語

ITP 患者に対し、血液内科にコンサルトを行ったうえで、入院下に γ -グロブリン大量療法を施行した。 γ -グロブリン大量療法施行後、血小板数の増加を認め、入院 8 日目に抜歯を行った。術後問題となるような出血を認めず良好な経過を得た。

ITP 患者の抜歯に際しては、術前の前処置や術中、術後の出血に対する局所止血処置を適切に行うことが重要であると考えられる。

文献

- [1] 矢郷香, 臼田慎, 酒向淳, 他. 特発性血小板減少性紫斑病患者の抜歯における γ -グロブリン大量療法の検討. 日本口腔外科学会雑誌, 52(11):629-633, 2006.
- [2] 桑名正隆. ITP の診断と治療. 日本血栓止血学会誌, 19(2):199-201, 2008
- [3] 小宮山和正, 玉繁雅之, 竹部幹浩, 他. 抗血小板抗体保有の慢性特発性血小板減少性紫斑病患者に対する γ -グロブリン大量療法下での抜歯経験. 日本科学会雑誌, 42(2):379-384, 1993
- [4] 富山佳昭. 血液凝固因子製剤(免疫グロブリン). 日本血栓止血学会誌, 20(3):275-277, 2009
- [5] 藤村欣吾, 宮川義隆, 他. 成人特発性血小板減少性紫斑病治療の参照ガイド 2012 年版. 臨床血液, 53, 433-442, 2012

[6] 金倉謙, 木崎昌弘, 他.EBM 血液疾患の治療 2013-2014. 中外医学社. 422-426, 2012

和文抄録

特発性血小板減少性紫斑病 (idiopathic thrombocytopenic purpura, 以下 ITP) は、原因となりうる明らかな基礎疾患や薬剤の内服を認めず、抗血小板自己抗体の出現により血小板の貪食が亢進し、血小板減少を生じる疾患である。そのため、本疾患を有する患者の観血的処置は、術中の出血が多かったり、術後の止血に苦慮する可能性が高い。今回われわれは、ITP 患者に対し入院下に γ -グロブリン大量療法を施行し、血小板数の増加を図ったうえで、抜歯を行った 1 例を経験した。

初診時、患者の血小板数は $39,000/\mu\text{l}$ と、抜歯に際して推奨されている血小板数 $50,000/\mu\text{l}$ 未満であった。そのため当科入院下に、入院 1 日目から 5 日目の 5 日間、献血グロベニン[®]I 静注用 $5000\text{mg} \times 4$ 瓶/日を 30ml/h にて点滴投与を行った。止血困難である可能性を考慮して止血床を作製後、入院 8 日目に血小板数が $63,000/\mu\text{l}$ と増加したため、同日抜歯術を施行した。術後異常出血を認めず、良好な経過を得た。

ITP 患者の抜歯に際しては、術前に血液内科へコンサルトを行い必要があれば適切な前処置を行うこと、術中や術後の出血のリスクに対して縫合や電気メス、止血用ゼラチンスポンジ、止血床を準備するといった局所止血処置を適切に行うことが重要であると考えられた。

キーワード：特発性血小板減少性紫斑病、 γ -グロブリン大量療法、抜歯