

異時性4重複悪性腫瘍（男性乳癌、肺癌、結腸癌、胃間葉型腫瘍）の一例

著者	清水 智治, 園田 寛道, 太田 裕之, 植木 智之, 三宅 亨, 森 毅, 梅田 朋子, 河合 由紀, 富田 香, 谷 眞至
雑誌名	滋賀医科大学雑誌
巻	29
号	1
ページ	32-35
発行年	2016-03-02
その他の言語のタイトル	A case of quartette primary malignancies (male breast cancer, lung cancer, colon cancer and gastric gastrointestinal stromal tumor)
URL	http://hdl.handle.net/10422/11232

異時性 4 重複悪性腫瘍 (男性乳癌、肺癌、結腸癌、胃間葉型腫瘍) の一例

清水智治¹⁾, 園田寛道¹⁾, 太田裕之¹⁾, 植木智之¹⁾, 三宅 亨¹⁾, 森 毅¹⁾, 梅田朋子¹⁾,
河合由紀²⁾, 富田 香¹⁾, 谷 眞至¹⁾

1) 滋賀医科大学 外科学講座 消化器外科 乳腺一般外科

2) 滋賀医科大学 腫瘍センター

A case of quartette primary malignancies (male breast cancer, lung cancer, colon cancer and gastric gastrointestinal stromal tumor)

Tomoharu SHIMIZU¹⁾, Hiromichi SONODA¹⁾, Hiroyuki OHTA¹⁾, Tomoyuki UEKI¹⁾,
Tohru MITAKE¹⁾, Tsuyoshi MORI¹⁾, Tomoko UMEDA¹⁾, Yuki KAWAI²⁾, Kaori TOMIDA¹⁾
and Masaji TANI²⁾

1) Department of Surgery, Shiga University of Medical Science

2) Cancer Center, Shiga University of Medical Science

Abstract: We encountered a case of quartette primary malignancies (lung cancer, male breast cancer, colon cancer and gastric gastrointestinal stromal tumor (GIST)). We discussed this case and reviewed previous literatures. The case was 76 years-male with history of right lung cancer, prostatic hypertrophy, angina pectoris and right breast cancer. He complained stoit. Laboratory exam revealed progression of anemia and occult blood positive in stool. Colonoscopy revealed advance transverse colon cancer. The abdominal enhanced CT showed a tumor lesion in the extra-wall of stomach, which was diagnosed as GIST. Laparoscopic left hemi-colectomy and partial gastrectomy were performed. Adjuvant chemotherapy of colon cancer and gastric GIST were not elected for patient, since post-surgical diagnosis was fStage II in colon cancer and the recurrent risk of GIST was moderate risk by modified-Fletcher classification. Recently, we often encounter such cases with multiple primary malignancies along with aging Japanese population. This case suggested that we should pay attentions for multiple malignancies in the other organs when we plan surgical therapy for an advanced aged patient with malignant diseases.

Keyword: quartette primary cancer, multiple cancer, GIST, colorectal cancer, prostate cancer

はじめに

高齢化に伴い、重複する悪性疾患を治療する機会に遭遇することが多くなってきた。外科的治療のみで悪性疾患の治療が完結する場合は、術後外来経過観察のみで良いが、単一診療科だけでなく、複数の診療科に渡る場合もあり、外科的治療の順序やバランスや術後補助化学療法についても選択に難渋する症例を時に経験する。今回、我々は、肺癌と男性乳癌の既往のある患者で、結腸癌と胃間葉型腫瘍 (Gastrointestinal stromal tumor; GIST) を合併した症例を経験したので、若干の文献的考察を加えて報告する。

症例

患者：76歳男性、
主訴：ふらつき
家族歴：特記事項なし
既往歴：45歳 発作性心房細動、61歳 右肺上葉肺癌
に対して右上葉切除術＋リンパ節郭清 (pT1N0M0
Stage IA 25×20×18mm, adenocarcinoma of
bronchiolo-alveolar type)、64歳 前立腺肥大症；クロ
ルマジノン内服 (73歳まで)、69歳 狭心症；バイア
スピリン内服、72歳 大腸ポリープ内視鏡的切除、73
歳 右乳癌にて右乳房全摘術＋センチネルリンパ節生
検 (Invasive lobular carcinoma of the right breast, ER(+),
PgR(-), HER2(1+), Ki-67 LI 10-13%, Sentinel lymph

nodes free from metastasis, T1N0M0 Stage I) タモキシフェン内服中。

現病歴：発作性心房細動、狭心症の治療で当院循環器内科入院中にふらつき、進行性貧血を認め、便潜血が陽性であった。下部消化管内視鏡検査にて左側横行結腸に進行癌を認め、手術目的に当科に入院となった。入院時現症：身長 169cm、体重 73.4kg、BMI 25.7、体温 36.8℃、血圧 126/79 mmHg、脈拍 80 bpm 不整あり。腹部圧痛などは認めず、腫瘍は触知しなかった。

入院時血液生化学検査：Hb 11.3mg/dL と低下を認め、白血球 6000 /mm³、CRP 0.12 mg/dL と炎症所見は認めず、HbA1c 6.2 と軽度上昇を認める以外には生化学検査に異常所見を認めなかった。

下部消化管内視鏡所見：横行結腸左側（肛門縁から 63cm）に 1/2 周性に潰瘍を伴う発赤調の隆起性病変を認めた（図 1）。生検にて well differentiated tubular adenocarcinoma を検出した。

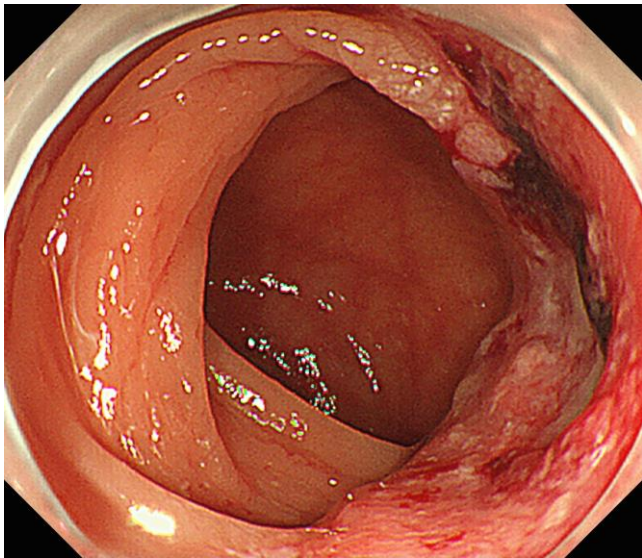


図 1. 下部消化管内視鏡検査所見

注腸検査：横行結腸左側に直径約 30mm の表面不整な腫瘍性病変を認め、側面像では孤状から台形状変形があり固有筋層から漿膜下層程度の深達度と診断した（図 2）。

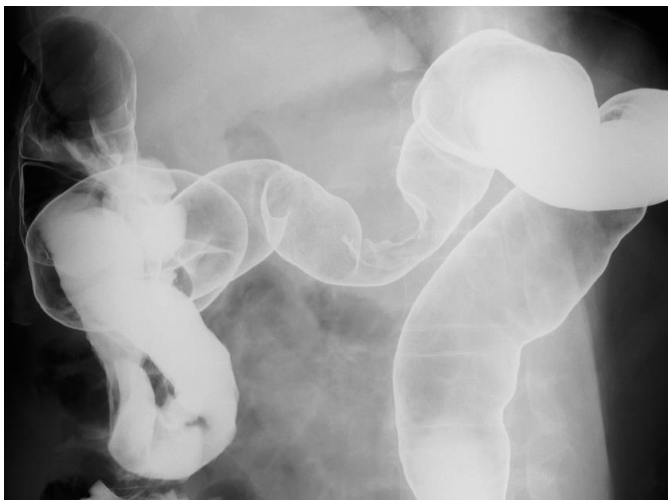

図 2. 注腸造影検査所見

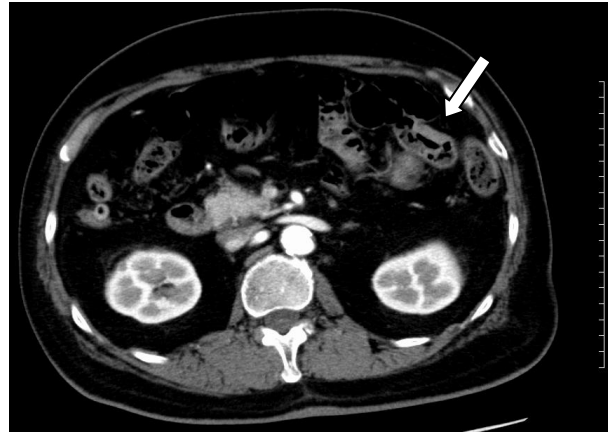


図 3[a]. 腹部造影 CT 検査所見

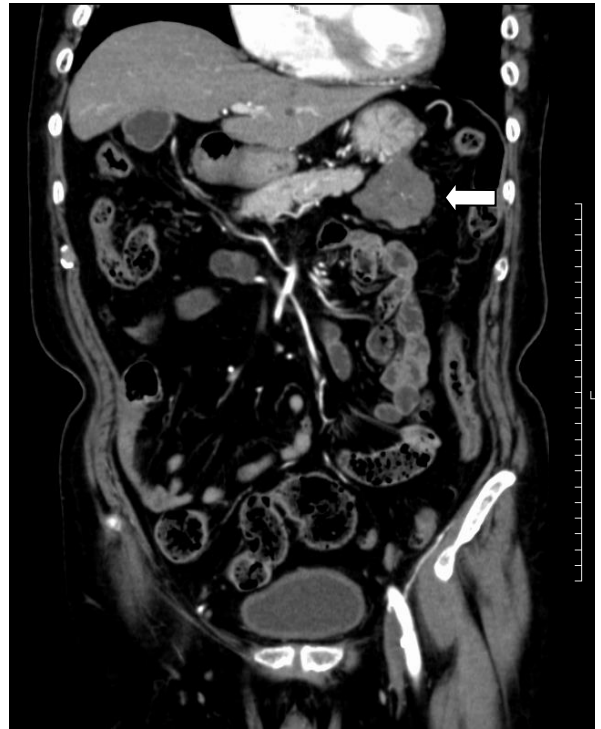

図 3[b]. 腹部造影 CT 検査所見

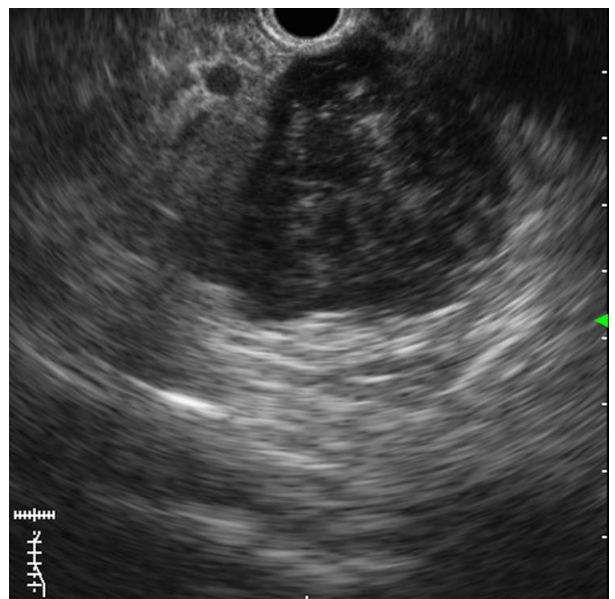


図 4. EUS 検査所見

腹部造影 CT：結腸脾彎曲部に限局性壁肥厚を認めた（図 3[a] 白矢印）。周囲リンパ節の腫大や遠隔転移は認めなかった。胃体上部より尾側へ垂れ下がるように 5×4cm の腫瘍性病変を認めた（図 3[b] 白矢印）。上部内視鏡下超音波検査（EUS）：肉眼的には粘膜は腫瘍としては認識されなかったが、EUS にて胃弓隆部に第 4 層由来の 43mm の腫瘍性病変を認める。漿膜を引き延ばし管腔外へ突出している事が観察された（図 4）。超音波内視鏡下穿刺生検法にて GIST（c-kit(+)、CD34(+), S-100(-)の診断を得た。

術前診断：結腸癌 T, c30mm, c1/2Circ, cType2, cT3(SS), cN0, cM0, cH0, cP0, cStageII（大腸癌取扱い規約第 8 版）、胃 GIST にて腹腔鏡下左半結腸切除術＋胃部分切除術を予定した。

手術所見：全身麻酔下に腹腔鏡下手術を施行した。5 ポートにて手術操作を行った。結腸癌については、下腸管膜動脈から S 状結腸への血流は温存するように左結腸動脈を分岐根部で切離し、中結腸動脈左枝を分岐根部で切離し 2 群リンパ節郭清を行った。小開腹下にて結腸の血流が良好な部位で自動縫合器を用いて機能的端々吻合を行った。胃の病変については、胃体上部大弯に壁外突出性に約 2cm 程度の茎部を伴って存在していた。自動縫合器にて胃部分切除を行い摘出した。切除標本：結腸では 24mm×19mm の type2 腫瘍、Circ (2/5)を認めた。胃の腫瘍は 5.5cm であり、断面は充実性白色腫瘍であった。



図 5[a]. 結腸切除標本写真

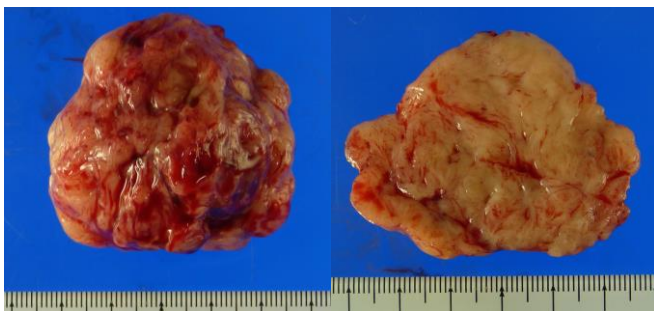

図 5[b]. 胃切除標本写真

術後診断：結腸 T, Type 2, 24mm×19mm, Circ(2/5), tub2>tub1, pT3(SS), int, INFb, ly0, v0, pN0, pStage II, DM0(88mm), PM0(260mm), pN0 (0/15), cM0, cH0, cP0, マイクロサテライト不安定性検査 (MSI) -Stable (MSS), fStage II、胃 GIST, 5.5cm, mitosis 3/50HPF, moderate risk(modified-Fletcher 分類)。

術後経過：術後 3 日目より腸炎に伴う麻痺性イレウスを合併した。絶食と高カロリー輸液にて経過観察を行ったが、術後 9 日目に突発的腹痛があり、腹部 CT 検

査にて吻合部周囲に遊離ガスを認め、縫合不全の疑いにて緊急手術を施行した。肛門側結腸の血流不全により縫合不全と判明し、開腹ドレナージ術、左側横行結腸から S 状結腸の切除、横行結腸永久人工肛門造設、胆嚢摘出術を施行した。2 回目の術後は 5 日目より食事摂取可能となり退院となった。退院後は、結腸癌および胃 GIST に対する術後補助化学療法は施行されず、心房細動と狭心症に対する薬剤、前立腺肥大による尿閉に対する薬剤、乳癌に対するタモキシフェンの内服にて経過観察をされている。

考察

今回、我々は肺癌、男性乳癌、結腸癌、胃 GIST の異時性 4 重複悪性腫瘍を経験した。肺癌の手術からは既に 15 年経過しており治癒しているものと考えられる。重複癌の診断については Warren と Gates らの基準が一般に用いられることが多い。①各腫瘍は明確な悪性像を認める、②お互いに離れた部位を占拠している、③一方は他方から転移でないことと定義される。発症時期に関しては、1 年以内に発見された場合に同時性と、それ以上を異時性として区別されている[1]。同時性の時期については、Fried らは 6 か月未満、米国 Surveillance, Epidemiology, and End Results program (SEER) 計画では 2 ヶ月以内に発見されたものを同時性と定義しており一定していない[2-3]。医学中央雑誌（「4 重複癌」、 「乳癌」をキーワードとして 1983 年 1 月から 2015 年 12 月までの期間で会議録を除き検索しえた範囲では、乳癌を含む 4 重複癌は 7 件の論文報告を認め、男性乳癌の症例は認めず、非常に稀な症例であった。

男性乳癌は全乳癌の約 1%と報告されており比較的稀な疾患である。ホルモンレセプターの発現は ER 80%, PgR 70%程度であると報告されており、ホルモン感受性良好である[4]。男性乳癌における重複癌の比率は 2.7%で、女性での頻度と差がないと報告されている[5]。男性乳癌の発生には、BRCA2 遺伝子変異、テストステロンとエストロゲンの不均衡、Klinefelter's syndrome や乳癌の家族歴など遺伝性背景因子など様々なリスク因子が報告されている。前立腺癌に対する多剤を使用するホルモン療法の経過中に両側乳癌が発生した症例が報告されており[6]、今回の症例では、前立腺肥大症の治療薬としてクロルマジノンが乳癌の発生に関与していた可能性がある。現在術後 3 年経過しているがタモキシフェンによるホルモン療法を継続中であり未だ経過観察が必要な状態である。当院外来での家族性腫瘍関連遺伝子検査（BRCA2 遺伝子変異の精査）の可能性について患者に説明したが、検査を受けることに同意を得られなかった。

今回、同時発症となった結腸癌と胃 GIST については、外科的に治癒切除が可能であった。当院では、現在、結腸癌初発癌においては約 90%の症例で腹腔鏡手術を施行しており定型の手術として施行することが可能であった。虚血性心疾患を合併し結腸の血流低下が

予想される症例であったので、下腸間膜動脈を温存して残存S結腸の血流を十分に確保するように努めたが、肛門側結腸の血流不全による縫合不全を来した。ハルトマン手術を初回手術から選択することも考慮すべきであったかもしれない。結腸癌の術後病期としてはfStage IIであり[7]、再発危険因子とされる郭清リンパ節個数12個以下、T4症例、穿孔症例、低分化腺癌・印環細胞癌・粘液癌症例、血管侵襲、リンパ管侵襲、傍神経浸潤、腸閉塞などの因子を認めないため術後補助化学療法は施行せずに経過観察を行う予定である[8]。男性乳癌とHereditary nonpolyposis colorectal cancer; HNPCC (Lynch症候群)との関連を示唆する症例報告されているが[9]、本症例では、MSI解析はMSSであり、ミスマッチ修復遺伝子の遺伝子異常の可能性は低く、病因としてLynch症候群の関与の可能性は低いと考えられた。

Pandurenganらの783例のGIST患者の検討では、GISTの既往のある患者で他の部位に2つ以上の癌が重複するのは3.1%と報告されているが、臨床的、疫学的関連についてはまだ明らかにはなっていない[10]。GISTの外科治療において、腹腔鏡下手術は開腹術と比較して短期成績では同等ないしはそれ以上の手術成績（出血量、手術合併症、入院期間、予後等々）をもつ可能性があるという研究が幾つか存在するとされており、腫瘍の大きさや形態、部位、手術チームの習熟度などを考慮して適応が決定される[11-12]。胃GISTについては、大きさやや大きかったが、壁外発育性の腫瘍であり、自動縫合器による切除が可能な症例であったため結腸癌に引き続き腹腔鏡下手術で完遂が可能であった。術後補助化学療法については、modified-Fletcher分類にて中リスク群でありイマチニブ内服治療は行わずに経過観察することとなった[13]。

本症例については、乳癌の術後から前立腺肥大に対してクロルマジノン内服は中止されている。現在も乳癌に対するタモキシフェンは継続されているが、PSAが徐々に増加傾向にあり、今後、乳癌、結腸癌・胃GISTの再発の経過観察と伴に前立腺癌の発症について経過観察も行う必要があると考えられた。

高齢化に伴い、本症例のような重複悪性腫瘍を経験する機会が多くなってきている。高齢者の悪性腫瘍の治療の際には、他の臓器の悪性疾患の重複がないかどうか十分に注意して診療を行う必要があると考えられた。

文献

- [1] 土井英昭, 岡本恒之, 木村修・他:重複癌60例の臨床的検討. 癌の2臨7(7):693-697,1981.
- [2] Fried BM. Primary multiple cancers. *AMA Arch Surg.* 1958;77:730-41
- [3] Fritz A, Ries L. The SEER program code manual. third edition. Bethesda, MD: NIH; 1998. p. 8.
- [4] 辛栄成. 乳癌の治療と診断と治療 男性乳癌. 日本臨床 58:571-574, 2000.

- [5] Cutuli BF, Lacroze M, Dilhuydy JM, Florentz P, Velten M, Allavena C, De Lafontan B, Resbeut M, Campana F, Graic Y, et al: Breast cancer in men: incidence and types of associated previous synchronous and metachronous cancers. *Bull Cancer* 1992;79:689-696.
- [6] Kijima Y1, Yoshinaka H, Hirata M, Umekita Y, Matsukita S, Arima T, Nakagawa M, Kumemura H, Hamada N, Kaneko K, Funasako Y, Natsugoe S.: Synchronous bilateral breast cancer in a male patient following hormone therapy for prostate cancer. *Int J Clin Oncol*, 2009 ;14(3):249-53
- [7] 大腸癌研究会 編, 大腸癌取扱い規約 第8版, 東京, 金原出版株式会社, 2013年
- [8] 大腸癌研究会 編, 大腸癌治療ガイドライン 2014年版, 東京, 金原出版株式会社, 59-612014年
- [9] Boyd J1, Rhei E, Federici MG, Borgen PI, Watson P, Franklin B, Karr B, Lynch J, Lemon SJ, Lynch HT.: Male breast cancer in the hereditary nonpolyposis colorectal cancer syndrome. *Breast Cancer Res Treat.* 1999;53(1):87-91.
- [10] Pandurengan RK1, Dumont AG, Araujo DM, Ludwig JA, Ravi V, Patel S, Garber J, Benjamin RS, Strom SS, Trent JC. : Survival of patients with multiple primary malignancies: a study of 783 patients with gastrointestinal stromal tumor. *Ann Oncol.* 2010 (10):2107-11
- [11] Otani Y, Furukawa T, Yoshida M, et al : Operative indications for relatively small (2-5 cm) gastrointestinal stromal tumor of the stomach based on analysis of 60 operated cases. *Surgery*, 139 (4) : 484-492, 2006.
- [12] Novitsky YW, Kercher KW, Sing RF, Heniford BT. : Long-term outcomes of laparoscopic resection of gastric gastrointestinal stromal tumors. *Ann Surg*, 243 (6) : 738-745, 2006.
- [13] 日本癌治療学会ホームページ がん診療ガイドライン, GIST 診療ガイドライン, 術後補助化学療法 <http://www.jsco-cpg.jp/guideline/03.html#ge-09> (2016年1月6日にアクセス)

和文抄録

今回、我々は4重複悪性腫瘍（肺癌、男性乳癌、結腸癌と胃 Gastrointestinal stromal tumor (GIST)）の症例を経験した。若干の文献的考察を加えて報告する。症例は右肺上葉肺癌、前立腺肥大症、狭心症、右乳癌の既往のある76歳男性。ふらつき、進行性貧血を認めた。便潜血が陽性であった。下部消化管内視鏡検査にて左側横行結腸に進行癌を認めた。腹部造影CTにて胃体上部に壁外性腫瘍性病変を認め、生検にてGISTの診断を得た。腹腔鏡下左半結腸切除術+胃部分切除術を施行した。術後診断では、結腸癌はfStage II、胃GISTはmodified-Fletcher分類にて中リスク群であり、術後補助化学療法は行わず経過観察となった。高齢化に伴い、本症例のような重複悪性腫瘍を経験する機会が多くなってきている。高齢者の悪性腫瘍の治療の際には、他の臓器の悪性疾患の重複がないかどうか十分に注意して診療を行う必要があると考えられた。

キーワード：4重複癌、多重癌、GIST、大腸癌、前立腺癌