

複数回の抗EGFR 抗体薬投与と転移巣切除術により 長期生存が得られた S 状結腸癌同時性多発肝転移 の一例

著者	園田 文乃, 園田 寛道, 稲富 理, 目片 英治, 清水 智治, 塩見 尚礼, 仲 成幸, 谷 眞至, 安藤 朗
雑誌名	滋賀医科大学雑誌
巻	28
号	1
ページ	40-44
発行年	2015-04-09
その他の言語のタイトル	Long-term survival after repeated administration of anti-EGFR antibody drugs followed by metastasectomy in a patient of sigmoid colon cancer with synchronous multiple liver metastases: Report of a case
URL	http://hdl.handle.net/10422/9311

複数回の抗EGFR抗体薬投与と転移巣切除術により長期生存が得られた S状結腸癌同時性多発肝転移の一例

園田 文乃¹⁾, 園田 寛道²⁾, 稲富 理¹⁾, 目片 英治³⁾, 清水 智治²⁾
塩見 尚礼²⁾, 仲 成幸²⁾, 谷 眞至²⁾, 安藤 朗¹⁾

1) 滋賀医科大学 内科学講座

2) 滋賀医科大学 外科学講座

3) 滋賀医科大学 腫瘍センター

Long-term survival after repeated administration of anti-EGFR antibody drugs followed by metastasectomy in a patient of sigmoid colon cancer with synchronous multiple liver metastases: Report of a case

Ayano SONODA¹⁾, Hiromichi SONODA²⁾, Osamu INATOMI¹⁾, Eiji MEKATA³⁾

Tomoharu SHIMIZU²⁾, Hisanori SHIOMI²⁾, Shigeyuki NAKA²⁾, Masaji TANI²⁾ and Akira ANDOH¹⁾

1) Department of Internal medicine, Shiga University of Medical Science

2) Department of Surgery, Shiga University of Medical Science

3) Oncology Center, Shiga University of Medical Science

Abstract: We report herein a case of 70-year-old man who had advanced sigmoid colon cancer with synchronous multiple liver metastases. The patient has been survived for more than six years after neoadjuvant chemotherapy with anti-EGFR antibody drugs followed by aggressive liver, lung and lymph node metastasectomy and reintroduction of anti-EGFR antibody drugs even in the inoperable state. The result observed in this case suggests that the multidisciplinary treatments combined with repeated administration of anti-EGFR antibody drugs and aggressive metastasectomy may contribute to the long-term survival for *KRAS* wild-type metastatic or recurrent colorectal cancer patients

Keyword: anti-EGFR antibody, reintroduction, metastasectomy, colon cancer

はじめに

近年多くの進行癌治療において、手術、化学療法、放射線治療などの集学的アプローチの有用性が注目されている。進行大腸癌治療では、肝肺転移などの血行性転移巣切除による予後延長効果が示されており[1-3]、ESMOガイドラインでは、切除不能例であっても腫瘍縮小により切除が期待できる症例に対し、強力

な術前化学療法を併用して積極的な conversion surgery を行うことが推奨されている[4]。

しかし大腸癌肝転移切除後の再発率は高く、術後再発により治療継続が必要となる症例は多い。残肝再発に対する再切除術の安全性、生存期間の延長効果はほぼ確立されている[5]が、繰り返される肝肺再発、ましてリンパ節再発に対する切除術の意義については一定

Received: January 9, 2015. Accepted: April 9, 2015.

Correspondence: 滋賀医科大学内科学講座 園田 文乃

〒520-2121 大津市瀬田月輪町

ayano@belle.shiga-med.ac.jp

複数回の抗 EGFR 抗体薬投与と転移巣切除術により長期生存が得られた S 状結腸癌同時性多発肝転移の一例の見解が得られていない。また再発巣切除術における周術期化学療法の有効性についても同様である。

また進行大腸癌治療においては、標準レジメンに不応となった時点でも、化学療法の継続が可能な全身状態である症例を経験することも多い。

我々は、殺細胞性抗癌剤不応の S 状結腸癌同時性肝転移切除後の肝肺再発、リンパ節再発に対し、抗 EGFR 抗体薬を併用した術前化学療法と再発巣切除を繰り返し、また切除不能再発を来した後も殺細胞性抗癌剤の投与をはさんだ後に抗 EGFR 抗体薬の再導入を行うことで、初発から 6 年以上の長期生存を得ている症例を経験した。抗 EGFR 抗体薬の繰り返し導入と転移巣切除術の併用が、生存期間延長に寄与した可能性が示唆される症例であり、文献的考察を含めて報告する。

症例

患者：70 歳男性

主訴：特になし

Performance status(ECOG)：0

家族歴：特記事項なし

既往歴：胃潰瘍

家族歴：父親 高血圧

生活歴：喫煙 5 本/日×30 年 飲酒日本酒 2 合/日

現病歴：

2008 年 4 月前医にて S 状結腸癌同時性多発肝転移に対し原発巣のコントロール目的に S 状結腸切除+D1 リンパ節郭清術を施行された。病理組織診断結果は well differentiated tubular adenocarcinoma、KRAS exon2(codon12、13) 変異なしであった。原発巣切除後に切除可能同時性多発肝転移に対して mFOLFOX6 療法を 7 回、FOLFIRI 療法を 5 回施行したが、肝転移巣は PD となったため、12 月に肝部分切除術 (S5、S6) +マイクロ波凝固療法 (S7) を施行された。術後補助化学療法として S-1 内服を継続していたが、2009 年 4 月に S1、S6、S7 に最大 2.4cm 大の 5 カ所の多発肝転移が出現し (図 1)、治療目的に当院へ紹介となった。

治療経過と検査所見：

当院初診時に既投与のオキサリプラチンによる Grade 1(CTCAE ver4.0)の感覚性末梢神経障害を認めていた。2009 年 4 月からセツキシマブ単剤療法を計 8 コース投与したところ肝転移巣は PR となった (図 2)。有害事象として 2 コース目よりぎ瘡様皮疹が出現し、Grade 2 まで悪化しミノサイクリン内服と保湿剤塗布にて対応した。7 月に 2 回目の肝部分切除術 (S1、S6、S7) を施行した。

2 度目の肝切除術から 5 ヶ月後の 2009 年 12 月には S2、S6 に最大 2 cm 大の 3 カ所の肝転移再々発をきたした (図 3)。Cetuximab+CPT-11 療法を 8 コース投与したところ腫瘍は縮小し PR となった (図 4)。有害事象

は 1 コース目よりぎ瘡様皮疹 Grade 2 と皮膚乾燥 Grade 2 を認め、外用ステロイド剤と保湿剤にて対処した。2010 年 3 月に 3 度目の肝部分切除術 (S2、S6) を施行した。

3 度目の肝切除術から 1 年 2 ヶ月後の 2011 年 5 月には、右肺尖部に単発腫瘍と下腸間膜動脈根部リンパ節の腫大を認めた。増大傾向を示したため 8 月に大動脈周囲リンパ節郭清術、9 月に胸腔鏡下右上葉部分切除術を施行し、いずれも大腸癌転移と診断された。術後経過観察をしていたが、2012 年 4 月 CT にて多発肺転移を疑う小結節が出現し、UFT+ユーゼル療法を 6 コース施行した。特記すべき有害事象は認められなかった。

2012 年 11 月に両側多発肺転移が増大し PD と判断し (図 5)、Panitumumab 単剤療法を開始した。6 コース施行後に腫瘍は縮小傾向となり (図 6)、以後 2013 年 10 月に肺転移が再増大し PD となるまで計 18 コース投与を行った。最良総合効果は PR であった。6 コース目より低マグネシウム血症 Grade1 が出現したため、酸化マグネシウム内服を開始、また 16 コース目から硫酸マグネシウム点滴を開始し治療継続が可能であった。有害事象はぎ瘡様皮疹 Grade2 と皮膚乾燥 Grade 2 を認め、外用ステロイド剤と保湿剤にて対処した。

2014 年 1 月よりベバシズマブ+XELOX ヘレジメン変更したが最良総合効果は SD であった。パニツムマブ休薬にてぎ瘡様皮疹は消失したが、8 コース目から感覚性末梢神経障害が Grade 2 となり Performance status が 1 へ低下したため、オキサリプラチンを休薬した。計 12 コース投与後の CT で肺転移の増大を認め PD と判断した。2014 年 9 月から Cetuximab 単剤療法を再導入した。ぎ瘡様皮疹 Grade 2 が出現し、Very strong 外用ステロイド剤とミノサイクリン内服にて対処している。4 ヶ月後 2015 年 1 月の CT にて肺転移は SD の状態であり、初発から 6 年 9 ヶ月を経過した現在も同治療を継続中である。また有害事象として感覚性末梢神経障害 Grade 2 が持続している。

検査所見：

(腹部 EOB-MRI 検査：2009 年 4 月当院初診時)

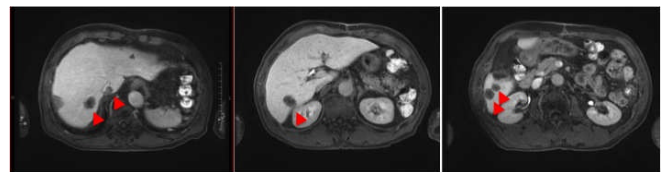


図 1. 初診時多発肝転移再発巣 (S1、S6、S7) S1、6、7 に最大 2.4 cm 大、計 5 カ所の多発肝転移を認める。

(胸腹部造影 CT 検査：2009 年 7 月)

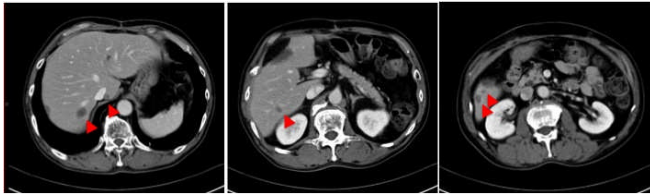


図 2. セツキシマブ単剤療法施行後の肝転移再発巣
8 コース投与後肝転移再発巣は PR となる。

(胸腹部造影 CT 検査：2009 年 12 月)

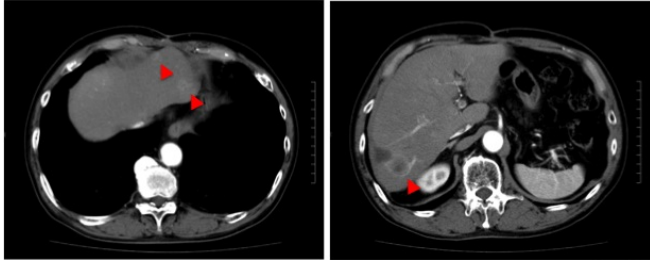


図 3. 肝転移再々発巣 (S2、S6)
S2、S6 に最大 2cm 大の計 3 カ所の肝転移が出現。

(胸腹部造影 CT 検査：2010 年 2 月)

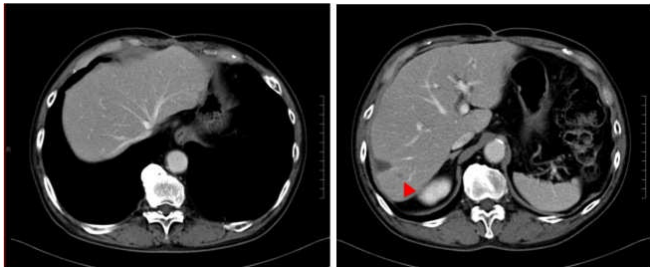


図 4. セツキシマブ+CPT-11 療法施行後の肝転移
再々発巣
2 コース施行後に PR となる。

(胸部造影 CT 検査：2013 年 1 月)

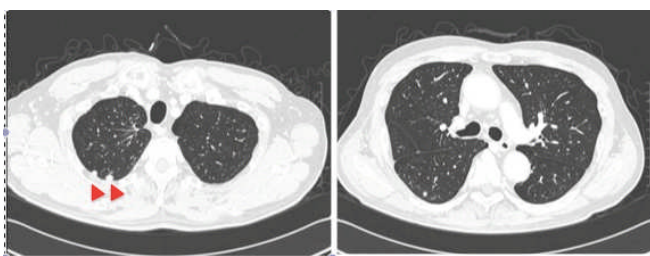


図 5. 両側多発肺転移再発巣
両肺野に最大 10mm 大の増大傾向を示す多発小結節
を認め、肺転移と診断した。

(胸部造影 CT 検査：2013 年 4 月)

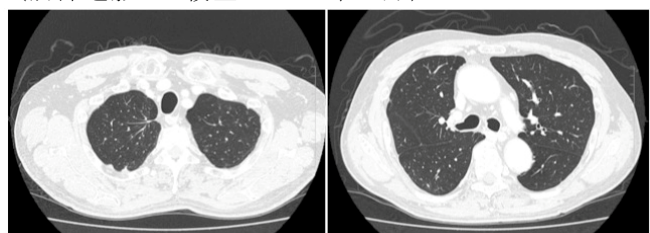


図 6. パニツムマブ単剤療法 6 クール後の多発肺転

考察

切除不能進行大腸癌に対し、分子標的薬併用の化学療法のみを行った場合の生存期間中央値は約 23-24 ヶ月 [6] である。一方、大腸癌肝転移切除後の 5 年生存率は 35~58% と良好であり [1-3]、ESMO ガイドラインでも、切除不能例であっても腫瘍縮小により切除が期待できる症例に対しては、強力な術前化学療法を併用し、積極的に conversion surgery を行うことが推奨されている [4]。また、残肝再発に対する肝切除術についても、初回肝切除とほぼ同様の生存率、合併症率であることがメタアナリシスの結果で示されており [5]、さらに後ろ向き研究の結果ではあるが、初回から 3 回までの肝切除後の生存率は同等であること、肺転移、リンパ節転移切除後の生存率も肝転移切除後とほぼ同等であるとの報告もあることから [7]、血行性、リンパ行性転移に関わらず、切除可能病変に対し積極的な切除を行うことが生存期間延長に有用である可能性が示唆されている。

しかし転移巣切除が繰り返されると、残存臓器予備能の低下から再発巣切除が困難となる例も多い。そこで、臓器切除量の減少や再発抑制を目的として周術期化学療法の効果が期待され、切除可能な大腸癌肝転移に対し術前術後の FOLFOX 療法が検討されたが、無増悪生存期間の有意な延長は認められたものの、全生存期間の有意な改善は認められず [8]、より有効なレジメンの開発が期待されている状況である。

抗 EGFR 抗体薬のセツキシマブとパニツムマブは、上皮成長因子受容体の細胞外ドメインに結合するモノクローナル抗体であり、TGF- α や上皮成長因子などの内因性リガンドの受容体への結合を阻害し、細胞増殖シグナル伝達を抑制することで抗腫瘍効果を発現する [9]。KRAS exon2 (codon12、13) 野生型の大腸癌症例において、抗 EGFR 抗体薬は単剤でも腫瘍縮小効果があり、また化学療法薬との併用により早期に腫瘍縮小効果が得られることが知られている [10,11]。切除不能な肝転移を有する例では、抗 EGFR 抗体薬の併用により腫瘍を早期に縮小し、残肝機能を確保して conversion surgery に至り易くなる [12,13] と報告される。一方で切除可能な肝転移例では、セツキシマブの周術期化学療法への上乘せ効果が否定された報告もあり [14]、肝転移巣周術期の抗 EGFR 抗体薬併用化学療法のメリットは現状では確立されていない。

本症例は FOLFOX、FOLFIRI の殺細胞性抗癌剤に不応歴があったが、抗 EGFR 抗体薬を用いた術前化学療法で奏功を得ることができた。CPT-11 不応切除不能例での抗 EGFR 抗体薬投与による無増悪生存期間中央値と奏功率はセツキシマブ単剤群で 1.5 ヶ月、10.8%、一方で CPT-11 併用群 4.1 ヶ月、22.9% と併用群が優位で

あり [15]、本症例では 3 回目の肝再発時にはより強い腫瘍縮小効果を期待し、セツキシマブに CPT-11 を併用し奏功をえた。また短期間で多発肝転移再発を繰り返したにも関わらず、抗 EGFR 抗体薬の奏功により複数回の肝切除術が可能となり、5 年近くの肝無再発期間が得られている。

従来大腸癌化学療法では、既使用の化学療法薬の再導入は一般的に行われず、本邦の大腸癌治療ガイドラインにも記載がない。しかし近年進行再発期の一次治療において、キードラッグであるオキサリプラチンを計画的に休薬した後に再導入により、代表的な有害事象である末梢神経障害の発症を抑制しつつ、オキサリプラチン継続群と同等の治療効果が得られたとの報告や [16]、オキサリプラチンの再導入までの期間が 6 ヶ月以上と長期となった群では全生存期間の延長が得られたと報告されており [17]、抗癌剤の再導入の有用性が着目されている。抗 EGFR 抗体薬再導入の有効性を示した報告は複数ある。セツキシマブ+CPT-11 奏功例の増悪後に、他剤投与でも再増悪を来した *KRAS* exon2 (codon12, 13) 野生型 36 例に対し、セツキシマブを再導入した際の有効性を前向きに検討した結果、奏効率 53.8%、無増悪生存期間 6.6 ヶ月と高い治療効果が得られている。セツキシマブ前治療で PR もしくは 6 ヶ月以上の SD 継続が、セツキシマブ再導入時の効果予測因子であった。 [18]。

抗 EGFR 抗体薬の一次耐性には大腸癌発生初期に生じる *KRAS*、*BRAF*、*PI3K* 変異が関わっており、腫瘍の進展によってはこれらの遺伝子に二次的な変異は起こらないと考えられている。抗 EGFR 抗体薬の再導入が有効となる機序として、腫瘍発生初期から存在する少数の抗 EGFR 抗体薬耐性クローンが抗 EGFR 抗体薬投与により増殖して腫瘍増悪を来すが、その後他剤で治療することで耐性クローンが減少する一方、感受性クローンが再増殖するためと考えられている [18]。本症例では初回術前セツキシマブ投与と肝転移巣切除術後の異所性肝再発に対し、5 ヶ月間と比較的短い休薬期間を経てセツキシマブを再導入し奏功が得られており、微小転移巣に残存する感受性クローンが術後に再増殖し異所性再発を来したと考えられる。多発肺転移出現後のパニツムマブ単剤療法では、感受性クローンが主体であったため奏功を得たが、腫瘍内に存在した耐性クローンの増殖により PD となった。その後の 9 ヶ月間のベバズマブ+XELOX 療法投与により耐性クローンは減少したが、再度感受性クローンが増殖したために PD となったことで、セツキシマブの再導入が有効性を示すことができたと推察される。

最近 *KRAS* 野生型症例の血中循環腫瘍細胞の DNA 解析により、多くの未治療 *KRAS* 野生型症例の腫瘍内に、*KRAS* codon12,13 変異クローンが少数ながら存在すること、また抗 EGFR 抗体薬不応時には *KRAS* codon61、146 や *EGFR* S492R などの獲得変異が出現することが明らかとなった。抗 EGFR 抗体薬中止後には *KRAS* 獲

得変異アレルは経時的に減少するため、血中循環腫瘍細胞の経時的な *KRAS* 変異解析が、抗 EGFR 抗体薬の不応や再導入の有効性を予測する指標になる可能性が示唆されている [19]。また *EGFR* S492R 変異はセツキシマブ投与後のみに獲得され、EGFR の細胞外ドメインへのセツキシマブの結合を阻害するがパニツムマブの結合は阻害せず、セツキシマブ耐性の原因となるため、*EGFR* S492R 変異例にはパニツムマブ投与が有効であると報告されている [20]。これらの耐性関連変異解析は本論文投稿時点では実臨床での施行が困難であるが、新たな遺伝子変異解析の臨床導入により抗 EGFR 抗体薬初回奏功例に対し、再導入を計画的に検討しうる可能性が期待される。

結語

本症例のように抗 EGFR 抗体薬の初回投与における有効例では、積極的な転移巣の切除や、殺細胞性抗癌剤の投与を一定期間はさみ抗 EGFR 抗体薬を再導入するなどの集学的治療を行うことが長期生存をもたらす可能性がある。今後の進行再発大腸癌の治療戦略を考える上で、示唆に富む 1 例であると考えられた。

文献

- [1] Martin LW, Warren RS. Current management of colorectal liver metastases. *Surg Oncol Clin N Am*, 9:853-876, 2000.
- [2] Penna C, Nordlinger B. Colorectal metastasis (liver and lung) . *Surg Clin N Am*, 82:1075-1090, 2002.
- [3] Abdalla EK, Vauthey JN, Ellis LM et al. Recurrence and outcomes following hepatic resection, radiofrequency ablation, and combined resection/ablation for colorectal liver metastases. *Ann Surg*, 239(6):818-825, discussion 825-7, 2004
- [4] Van Cutsem E, Cervantes A, Arnold D et al; ESMO Guidelines Working Group. Metastatic colorectal cancer: ESMO Clinical Practice Guidelines for diagnosis, treatment and follow-up. *Ann Oncol*, 25(3):iii1-9, 2014.
- [5] Antoniou A, Lovegrove RE, Welsh FK et al. Meta-analysis of clinical outcome after first and second liver resection for colorectal metastases. *Surgery*, 141(1):9-18, 2007.
- [6] Edwards MS, Chadda SD, Sykes DP et al. A systematic review of treatment guidelines for metastatic colorectal cancer. *Colorectal Dis*, 14(2):e31-47, 2012.
- [7] Brudvik KW, Bains SJ, Bjørneth BA et al. Aggressive treatment of patients with metastatic colorectal cancer increases survival: a scandinavian single-center experience. *HPB Surg*, 2013:727095, 2013.
- [8] Nordlinger B, Sorbye H, Gruenberger T et al. Perioperative chemotherapy with FOLFOX4 and surgery versus surgery alone for resectable liver metastases from colorectal cancer (EORTC Intergroup trial 40983): a randomised controlled trial. *Lancet*, 22;371(9617):1007-1016, 2008.
- [9] Mendelsohn J, Baselga J. The EGF receptor family as targets for cancer therapy. *Oncogene*. 27;19(56):6550-6565, 2000.

- [10] Piessevaux H, Buyse M, Tejpar S et al. Radiological tumor size decrease at week 6 is a potent predictor of outcome in chemorefractory metastatic colorectal cancer treated with cetuximab (BOND trial). *Ann Oncol* 20(8):1375-1382, 2009.
- [11] Piessevaux H, Buyse M, Tejpar S et al. Use of early tumor shrinkage to predict long-term outcome in metastatic colorectal cancer treated with cetuximab. *J Clin Oncol*. 20;31(30):3764-3775, 2013.
- [12] Douillard JY, Siena S, Sidhu R et al. Final results from PRIME: randomized phase III study of panitumumab with FOLFOX4 for first-line treatment of metastatic colorectal cancer. *Ann Oncol*, 25(7):1346-1355, 2014.
- [13] Folprecht G, Gruenberger T, Köhne CH et al. Survival of patients with initially unresectable colorectal liver metastases treated with FOLFOX/cetuximab or FOLFIRI/cetuximab in a multidisciplinary concept (CELIM study). *Ann Oncol*. 25(5):1018-1025, 2014.
- [14] Primrose J, Falk S, Bridgewater J et al. Systemic chemotherapy with or without cetuximab in patients with resectable colorectal liver metastasis: the New EPOC randomised controlled trial. *Lancet Oncol*, 15(6):601-611, 2014.
- [15] Cunningham D, Humblet Y, Van Cutsem E et al. Cetuximab monotherapy and cetuximab plus irinotecan in irinotecan-refractory metastatic colorectal cancer. *N Engl J Med*. 22;351(4):337-45, 2004.
- [16] Tournigand C, Cervantes A, de Gramont A et al. OPTIMOX1: a randomized study of FOLFOX4 or FOLFOX7 with oxaliplatin in a stop-and-go fashion in advanced colorectal cancer--a GERCOR study. *J Clin Oncol*, 20;24(3):394-400, 2006.
- [17] de Gramont A, Buyse M, Tournigand C et al. Reintroduction of oxaliplatin is associated with improved survival in advanced colorectal cancer. *J Clin Oncol*, 1;25(22):3224-3229, 2007.
- [18] Santini D, Vincenzi B, Tonini G et al. Cetuximab rechallenge in metastatic colorectal cancer patients: how to come away from acquired resistance?. *Ann Oncol*, 23(9):2313-2318, 2012.
- [19] Morelli MP, Overman MJ, Kopetz S et al. Characterizing the patterns of clonal selection in circulating tumor DNA from patients with colorectal cancer refractory to anti-EGFR treatment. *Ann Oncol*. 00:1-7, 2015.
- [20] Montagut C, Dalmases A, Tsai SP, et al. Identification of a mutation in the extracellular domain of the Epidermal Growth Factor Receptor conferring cetuximab resistance in colorectal cancer. *Nat Med*, 18:221-223, 2012.

キーワード：抗 EGFR 抗体薬，再導入，転移巣切除術，大腸癌

和文抄録

殺細胞性抗癌剤不応の S 状結腸癌同時性肝転移切除後の肝、肺、リンパ節再発切除に対し、抗 EGFR 抗体薬を併用した術前化学療法と再発巣切除を繰り返し、また切除不能再発を来した後にも殺細胞性抗癌剤の投与をはさんだ後に抗 EGFR 抗体薬の再導入を行うことで、初発から 6 年以上の長期生存を得ている症例を経験した。本症例のように抗 EGFR 抗体薬の初回投与における有効例では、積極的な転移巣切除や、殺細胞性抗癌剤の投与を一定期間はさみ抗 EGFR 抗体薬を再導入するなどの集学的治療を行うことが長期生存をもたらす可能性があると考えられた。