

膵内分泌腫瘍の多発性骨転移による難治性疼痛に対して緩和ケア下のストロンチウム(⁸⁹Sr)療法が著効した一例

その他の言語のタイトル	Effective pain relief of uncontrollable multiple bone metastases treated with palliative care and strontium (⁸⁹ Sr) in a pancreatic endocrine tumor patient.
著者	高野 淳, 小林 遊, 仲 成幸, 河野 直明, 龍神 慶, 千葉 幹夫, 村田 喜代史, 谷 徹, 醍醐 弥太郎
雑誌名	滋賀医科大学雑誌
巻	27
号	1
ページ	28-31
発行年	2014-03-26
URL	http://hdl.handle.net/10422/5792

膵内分泌腫瘍の多発性骨転移による難治性疼痛に対して緩和ケア下のストロンチウム (^{89}Sr) 療法が著効した一例

高野 淳¹⁾²⁾, 小林 遊¹⁾, 仲 成幸³⁾, 河野 直明⁴⁾, 龍神 慶¹⁾, 千葉 幹夫²⁾⁵⁾,
村田 喜代史⁴⁾, 谷 徹³⁾, 醍醐 弥太郎¹⁾²⁾

1) 滋賀医科大学 臨床腫瘍学講座・腫瘍内科・腫瘍センター

2) 滋賀医科大学医学部附属病院 緩和ケアチーム

3) 滋賀医科大学 消化器外科

4) 滋賀医科大学 放射線科

5) 滋賀医科大学 薬剤部

Effective pain relief of uncontrollable multiple bone metastases treated with palliative care and strontium (^{89}Sr) in a pancreatic endocrine tumor patient.

Atsushi Takano¹⁾²⁾, Yu Kobayashi¹⁾, Shigeyuki Naka³⁾, Naoaki Kohno⁴⁾, Yasushi Ryuji¹⁾
Mikio Chiba²⁾⁵⁾, Kiyoshi Murata⁴⁾, Toru Tani³⁾ and Yataro Daigo¹⁾²⁾

1) Department of Medical Oncology and Cancer Center, Shiga University of Medical Science

2) Palliative Care Team, Shiga University of Medical Science

3) Division of Gastrointestinal Surgery and General Surgery, Shiga University of Medical Science

4) Department of Radiology, Shiga University of Medical Science

5) Pharmaceutical Department, Shiga University of Medical Science Hospital

Abstract

Pancreatic endocrine tumors are rare malignancies originating in neuroendocrine cells of the pancreas. Annual incidence is estimated to be less than 1 per 100,000 and approximately half are metastatic disease. We report a case of 47-year-old man who received palliative care combined with intravenous injection of Strontium (^{89}Sr) to relieve uncontrollable pain from bone metastases of pancreatic endocrine tumor. Pain was diminished at three days after administration of Strontium (^{89}Sr). Strontium therapy in palliative care would be favorable to relief uncontrollable metastatic bone pain of pancreatic endocrine tumor.

Keyword Strontium(^{89}Sr), pancreatic endocrine tumor, bone metastasis

はじめに

膵内分泌腫瘍は膵島細胞およびガストリン産生細胞から発生し、しばしば多くのホルモンを産生する。膵内分泌腫瘍は非機能性腫瘍と機能性腫瘍の2つに大

別されるが、非機能性腫瘍は、胆道もしくは十二指腸の閉塞症状、消化管出血、または腹部腫瘍の原因となることがある。機能性腫瘍は特定のホルモンを過剰に分泌し、様々な症候群を引き起こす。膵内分泌腫瘍は膵腫瘍全体の2%前後で、人口10万人あたり1人以下

の発生率とされ、非常に稀な疾患である。また、悪性度の高い腫瘍であり、肝転移、リンパ節転移をきたしやすいが、骨転移は少ないとされる。今回、我々は、腰椎に骨転移をきたし、NSAIDs、オピオイド、鎮痛補助薬、ビスフォスホネート製剤、放射線療法下で疼痛コントロール不良となった膵内分泌腫瘍（ガストリノーマ）患者に対して当院緩和ケアチームの参加のもと、塩化ストロンチウム(^{89}Sr)療法を含むがん性疼痛治療を行い、痛み軽減と ADL の改善を認めた症例を経験したので報告する。

症例

患者：47 歳、男性

家族歴：特記すべきことなし

既往歴：39 歳 腎結石

現病歴：2006 年 5 月膵頭部がん、十二指腸浸潤、肝転移を大阪成人病センターで診断された。以後、滋賀医科大学消化器外科において、膵頭部内分泌腫瘍（ガストリノーマ）、多発肝転移（cT4N1M1 stage IV）の診断のもと、化学療法（ストレプトゾシン、5FU、アドリアシン）、TACE（Transcatheter Arterial Chemoembolization 肝動脈化学塞栓療法）を行った。

2008 年 1 月経口摂取不良に対して胃空腸吻合胆嚢摘出術・部分肝切除を施行した。

2008 年 12 月右眼窩に転移を認め、2009 年 1 月より兵庫県粒子線医療センターで粒子線治療を施行した。

（右眼窩転移に対して炭素イオン線治療、腰椎転移原発巣に対して陽子線治療を行ない、右眼窩病変、原発巣は縮小した。）

2009 年 9 月骨転移による疼痛が出現し、体動時痛のため起き上がることも困難で歩行もできず、安静時痛も持続し、十分に睡眠できなかつた。腰痛に対して NSAIDs、麻薬性鎮痛薬などで疼痛緩和を試みたが、疼痛は軽度改善したものの、腰背部を中心とした疼痛のコントロールは不良で、1 日中存在する安静時痛は NRS（Numeric Rating Scale）2-4 で、体動時痛は NRS 6-8 であった。持続する安静時痛のため、話すことも減り、食欲も低下していった。起き上がることも困難なためトイレに自力では行くことが出来ず、1 日中ベッド上で痛みを耐えることが多かった。そのため、不安を強く感じるようになった。2010 年 6 月、疼痛コントロールと不安の緩和を目的に緩和ケアチームが参加することとなった。

緩和ケアチーム初診時現症

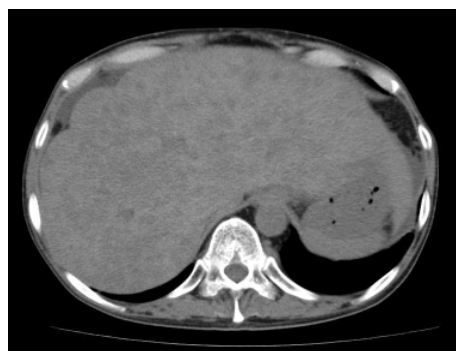
（理学的所見）身長 170cm、体重 68kg、BP110/54・脈拍 86/min 整、体温 38.2、RR14、SpO2 94%（Room air）、表情倦怠、体格中等度、結膜貧血なし、強膜黄染なし、

口腔内乾燥、体表リンパ節不触、皮疹なし。胸部：呼吸音正常、心音整。腹部：平坦軟圧痛なし。肝軽度腫大・腸音正・右季肋部に手術痕、浮腫なし。両下腿浮腫なし。神経学的異常所見なし。項部硬直なし。

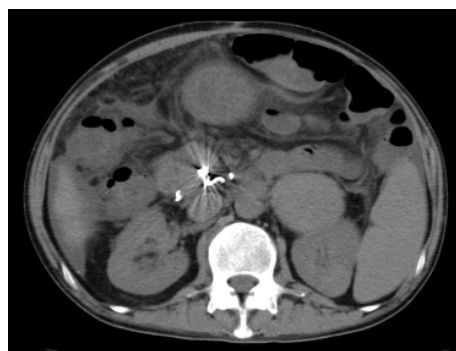
（検査所見）尿：比重 1.015・蛋白(-)・潜血(-)・糖(-)。

WBC4400/ μL ・Hb10.0g/dL・Plt12.3 万/ μL ・TP6.9g/dL・Alb2.9g/dL・AST49IU/L・ALT40IU/L・LDH175IU/L・ALP2217IU/L・ γ -GTP605IU/L・T-Bil0.45mg/dL・CPK40IU/L・BUN12.8mg/dL・Cre1.66mg/dL・Na136mEq/L・K4.0mEq/L・Cl100mEq/L・Ca9.0mg/dL・Glu98mg/dL・CRP2.52mg/dL・CEA10.8ng/ml・CA19-9 138 U/ml。

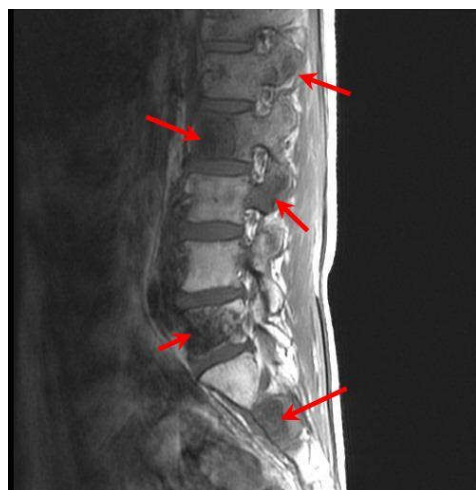心電図：正常洞調律・正常範囲内。



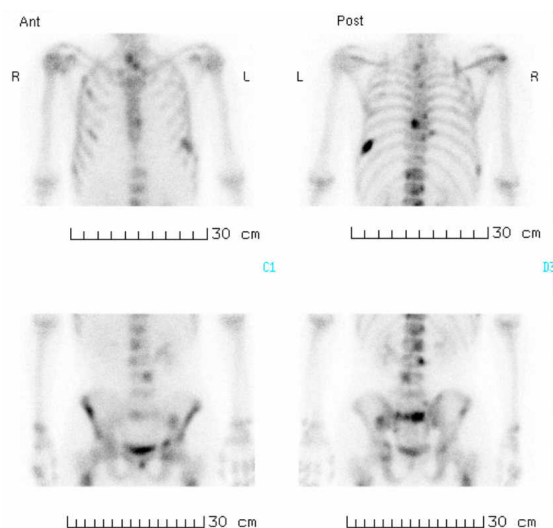
（図 1）腹部 CT：肝内に多発転移を認める。



（図 2）腹部 CT：膵頭部に腫瘍を認める。



(図3) 腰椎 MRI: 多発骨転移を認める。Th8-12, L1-L5



(図4) 骨シンチグラフィ: 多発性骨転移を認める。
C1, C2, Th1,2,4,8-12,L1-L5

緩和ケアチーム参加後の経過:

ケタラール 15mg/h、塩酸モルヒネ注 8mg/h、鎮痛補助薬、放射線療法により疼痛治療を開始した。オピオイドを増量したが疼痛コントロールは不良で、モルヒネ増量に伴い呼吸抑制傾向を認めた。(疼痛は以前と変わらず、安静時の腰痛 NRS2-4 は1日中存在し、体動時痛 NRS6-8 も認め、起き上がることも困難であった。)そこで、フェンタニルにオピオイドローテーションした。一方、不眠に対してはデパス錠(0.5mg) 1T 1x 眠前、リスミー錠(1mg) 1T 1x 眠前を処方したが、持続性腰痛のため十分な睡眠は得られなかった。7月より徐々に疼痛が強くなり、坐位や歩行が困難となった。8月27日塩化ストロンチウム(⁸⁹Sr) 2.0 MBq/kgを静脈投与した。投与3日後より、ストロンチウム投与前の安静時痛はNRS2-4から0-1に改善し、体動時痛はNRS6-8から3-4に改善した。疼痛の改善とともに、フェンタ

ニルPCAのフラッシュの回数も減った。ただ、安静時痛の軽減とともに、日中の傾眠傾向も認めた。そこでフェンタニル 0.3mg/h、ケタラール 15mg/hをフェンタニル 0.11mg/h、ケタラール 5mg/hに減量した。その後、坐位や歩行も可能となり、トイレにも自力で行けるようになるなどADLの改善を認めた。また、ストロンチウム治療前は痛みのため暗かった表情が明るくなり、自分から話をするが増えた。食事量も増え、夜間の睡眠もしっかりとれるようになったため、患者の家族の満足も得られた。その後、疼痛のコントロールは良好であったが、10月12日腫瘍の増大に伴う消化管出血を認め、10月28日、原病の悪化で死亡した。

考察

膵内分泌腫瘍(ガストリノーマ)は、発症率が10万人に1人以下と稀で、ガストリンを産生する。ガストリンに起因する①難治性の消化性潰瘍、②胃酸分泌の著しい亢進、③膵島腫瘍を3主徴とする。悪性例、多発例が多く、診断時にすでに肝・リンパ節転移を認めることが多いが、骨転移をきたすことは少なく塩化ストロンチウム療法を行った報告も見当たらない。

以前は積極的な治療が行われなかったことも多かった骨転移について分子生物学的研究が進み、新しい治療法が開発されつつある。その一つである塩化ストロンチウムは、2007年に放射性骨転移疼痛緩和剤として日本で承認された放射性医薬品で、前立腺がん、乳がん、肺がん、肝細胞がんの骨転移の疼痛における有効性が報告されている⁽¹⁾⁽²⁾⁽³⁾。塩化ストロンチウムは固形がん患者における骨シンチグラフィで陽性像を呈する骨転移部位の疼痛緩和に用いられ、71%で疼痛が緩和され麻薬性鎮痛薬が中止もしくは減量できたとの報告もある⁽⁴⁾。

塩化ストロンチウムはカルシウムと同属のアルカリ土類金属で、体内では2価金属イオンとしてカルシウムと同様の挙動を示す。正常骨より2~25倍高い親和性で、造骨活性が亢進している骨転移巣に速やかに集積し、骨転移部位に集積した⁸⁹Srから放出されるβ線の作用によりがん細胞を死滅させて腫瘍体積の減少

をもたらすことにより疼痛が緩和される。塩化ストロンチウムが有効な症例では、通常1回の静脈内投与で、投与後1~3週から疼痛緩和が得られ、数ヶ月間効果が持続する。本症例では、様々な疼痛治療の効果が低下した症例に対して、一回のストロンチウム投与が著効し、疼痛コントロールと不安・不眠症状の改善がなされた。全身骨転移のあるがん患者にとって、痛み、不安、不眠などの症状が少なく過ごせることは、QOLの維持、向上の観点からも重要である。がん疼痛コントロールにはチーム医療と学際的な疼痛治療が重要であることを示唆する症例と考え報告した。

和文抄録

膵内分泌腫瘍（ガストリノーマ）の有痛性多発性骨転移を認め、NSAIDs、麻薬性鎮痛薬、鎮痛補助薬、放射線療法、ビスフォスホネート製剤で疼痛コントロールおよびADL不良、不安症状を認めた症例に対して塩化ストロンチウム (^{89}Sr) 2.0 MBq/kg を静脈投与し、著明な症状改善が得られた。

キーワード：塩化ストロンチウム (^{89}Sr)、膵内分泌腫瘍、骨転移

文献

- [1] Françoise Kraeber-Bodéré, Lo Champion, Caroline Rousseau, Sylvain Bourdin, Jean-Françoise Chatal, Isabelle Resche. Treatment of bone metastases of prostate cancer with strontium-89 chloride: efficacy in relation to the degree of bone involvement. *European Journal of Nuclear Medicine*, 27(10):1487-1493, 2000
- [2] Zyskowski A, Lamb D, Morum P, Hamilton D, Johnson C. Strontium-89 treatment for prostate cancer bone metastases: does a prostate-specific antigen response predict for improved survival? *Australas Radiol*. 45:39-42. 2001
- [3] Naoshima Suzawa, Koichiro Yamakado, Haruyuki Takaki, Atsuhiko Nakatsuka, Kan Takeda. Complete regression of multiple painful bone metastases from hepatocellular carcinoma after administration of Strontium. *Ann Nucl Med*, 24:617-620, 2010
- [4] Ilora G Finlay, Malcolm D Mason, Mike Shelly. Radioisotopes for the palliation of metastatic bone cancer: a systematic review. *The Lancet Oncology*, Volume 6, Issue 6, 392-400, 2005