

## 滋賀医科大学附属病院TOPICS Vol.19 (2002.08.01)

著者	滋賀医科大学医学部附属病院
発行年	2002-08-01
URL	<a href="http://hdl.handle.net/10422/2193">http://hdl.handle.net/10422/2193</a>

# TOPICS

Vol. 19  
2002  
08.01



## 漏斗胸

漏斗胸は胸骨やろっ骨が陥凹して胸の中央が漏斗(ろうと=じょうご)のようにくぼむ病気で、小児期に発症します。直接生命にかかわる病気ではありませんが、胸の形が違うことを気にしているお子さんや、治療をすべきかどうか悩んでおられるご家族も少なくないはずです。

今回は、漏斗胸の症状と当院での矯正手術について解説いたします。

呼吸器外科 藤野 昇三

## 漏斗胸(ろうときょう)って何?

胸の中央が陥凹し、漏斗(ろうと: 理科の実験で使っていたろうとです。家庭で使っておられるじょうごも同じものです。)の様な形状を示すものを漏斗胸と呼びます。

(図1)

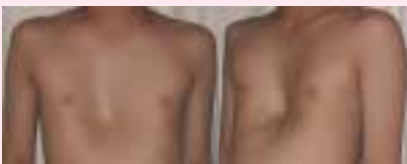

図1:漏斗胸

漏斗胸が生じる原因は、「肋軟骨が一時期ほかの肋骨や胸骨などよりも速く成長するために、肋骨と肋軟骨との間に不均衡が生じ、その結果として両方から押されるために真ん中の胸骨が陥凹する」などといわれていますが、完全に分かっているわけではありません。この病気の子供に入眠時に「いびき」をかく子が多いことも知られています。これは扁桃腺やアデノイドが

大きいためで、それによって空気の通りが悪くなり、息を吸うとき、より一層大きな力が必要となるために胸が凹んでしまうことになります。



もし、扁桃腺やアデノイドが大きく、漏斗胸もあるという場合(多くは小学校に入るまでの子供です)は、扁桃腺やアデノイドをとる手術をして経過をみると、漏斗胸が改善することもあるといわれています。



遺伝的要素も若干みられます。逆に胸壁が前方に突出する場合は鳩胸(極端な場合はピラミッド胸)ですが、漏斗胸と比較すると珍しい疾患です。漏斗胸は生まれた時から認められるものと、後になって成長に伴い徐々に陥凹が出現する場合があります。発生頻度は0.2-0.7%といわれ、女性と比較して男性により多い疾患です(約3倍)。乳児期ではもともと胸壁が柔らかいため、呼吸で凹んだものを漏斗胸と勘違いすることが

ありますが、これは偽性漏斗胸(見かけ上の漏斗胸)と呼ばれるもので、治療の必要はありません。



## どのような障害があるのでしょうか?

前胸壁は中央がやや窪んでるのが普通ですから、漏斗胸も軽度であればとくに障害はありません。しかし、稀に自然矯正(とくに女性の場合は、乳房の発達により胸の中央の多少の陥凹は男性に比べて問題になりにくくなります。)されることもあるものの、基本的に進行性で、成長にともない多くは少しずつ陥凹が進行します。

漏斗胸患児は、やせ形で胸板が薄く、筋肉の発達が不良で、円背・側弯になりやすいという身体的特

徴をもっています。さらに、時間経過とともに、陥凹の中心が徐々に右に偏っていき(左に心臓があるため)、右側が急峻で左側はなだらかといった非対称の胸壁になります。

年長児になり胸郭の変形を気にするようになると、人前で裸になるのが嫌なため体育の時間を休んだり、性格が内向的になったり、からかいの対象とされることがあります。中等度以上の漏斗胸(極端な場合、胸骨と背骨がくつつく

ことがあります。)では、心臓の左方偏位・呼吸機能低下があらわれ、易疲労、繰り返す気道感染、不整脈を引き起こすことがあります。



## 治療はどのようにするのでしょうか?

漏斗胸体操、矯正具装着などの保存的な方法も提案されていますが、通常は手術によって矯正します。手術の適応基準には2つあり、呼吸・循環に影響を及ぼすような高度のものは絶対的適応として手術が行われます。しかし、絶対的適応となる症例は実際は少なく、

多くは機能的には問題が無く、主として美容的あるいは精神的な側面からの手術適応(相対的適応)となります。



## 相対的適応での手術適応基準は？

漏斗胸の程度(陥凹の度合い)の評価には様々な方法があります。一例を挙げれば、陥凹最深部のCT横断面において、前胸部の左右の最突出部を結ぶ直線の長さを『W』、Wから陥凹の底に向かって降ろした垂線の長さを『D』とし、前胸壁の陥凹率(D/W)を算出します。D/Wが小児で0.15、成人で0.1を越えるものが手術適応とされています(近藤知史ら)。(図2)

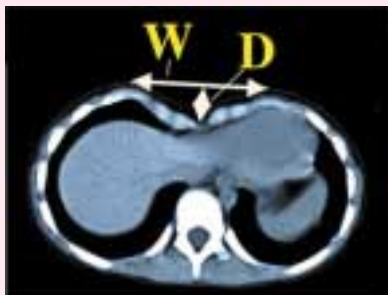しかし患者さんによって体格や

陥凹に違いがあります。つまり、胸板が厚いか否か、左右対称か否か、広く浅いか、狭く深いかなどの違いがあり陥凹を数字で正確に表す

ことには限界があります。手術適応は、患者さんやご家族との十分な話し合いの結果で決定されます。



図2:手術適応例



## 漏斗胸の手術って、どんな手術なのでしょう？

漏斗胸に対する手術は以前はかなり大変な手術でした。1960-70年代には陥凹した前胸

壁をいったん切り取った後ひっくり返して縫着する手術(胸骨翻転法)が数多く行われましたが、胸部正

中に大きな傷が残る割には矯正効果が十分でなく、相対的適応症例には不適当な手術でした。

その後、長すぎる肋骨を切除した後に胸骨をプレートなどで挙上する方法(Lavich法などの胸骨挙上法)が考案され、より小さな傷での手術が可能となりましたが、まだ小児には大きな負担(過大な侵襲)となる手術でした。

しかし、近年開発された新しい術式(Nuss法、胸骨挙上法の一つ)により、現在は短期間の入院、少ない侵襲で確実な効果を得ることができるようになっています。





# Nuss法はこんな手術です。

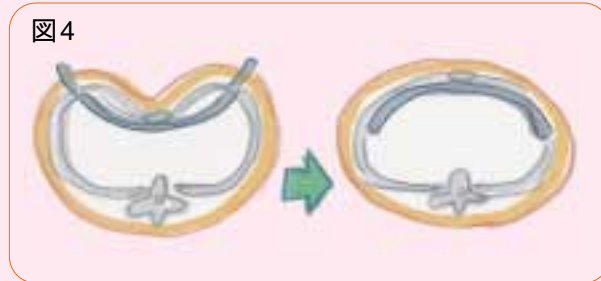
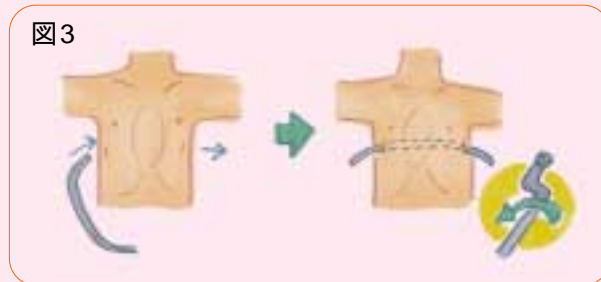胸骨挙上法の一つですが、従来の「過長肋骨・肋軟骨は切除しなければならない」という考え方を捨て、「切除しなくても一定期間固定することにより矯正し得る」という考え方に基づいて行われることが特徴的です。

図3に示すように、体の横につけた3cmほどの傷から差し入れた湾曲した金属プレートを、胸骨の裏で反転させることにより、胸骨を押し上げます。プレートは2、3年後に摘出しますが、それまでに胸郭の変形が矯正されるのです(図4・5・6)。

原法ではプレートを盲目的に挿入していたので胸腔内臓器を損傷することがあったとのことですが、当科では胸腔鏡で安全性を確認しますので臓器損傷の危険性はありません。入院は手術日の2、3日前、手術後は7～10日で退院できます。その後3カ月程の運動制限が必要

ですが、日常生活の制限はありません。急ぐ手術ではありませんので、多くの方が春休みや夏休みに手術を受けられます。2、3年後にプレ

ートを抜去する手術が必要ですが、こちらの方は3日ほどの入院で済みます。



術前

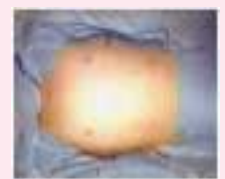

図5 術後

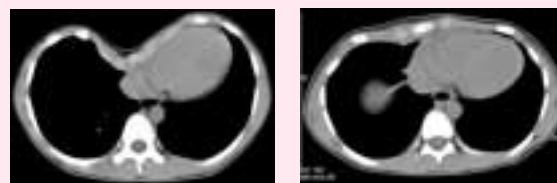


図6:左...手術前 / 右...手術後

悩む前に、お気軽にご連絡下さい。お待ちしております。

相談してね

漏斗胸・鳩胸については、悩む前に  
滋賀医科大学呼吸器外科外来

**077-548-2559** もしくは  
**E-mail:shozo@belle.shiga-med.ac.jp**

お気軽にご相談下さい。

【外来担当:藤野(月、金)、澤井(月)、手塚(水、金)】



滋賀医科大学医学部附属病院では よりよい医療の実践に向けて――

- 患者さん本位の医療を実践します。
- 地域に密着した大学病院を目指します。
- 信頼・安心・満足を与える病院を目指します。
- 世界に通用する医療人を育成します。
- あたたかい心で最先端の医療を提供します。
- 健全な病院経営を目指します。

滋賀医科大学附属病院TOPICS

2002年8月1日発行  
編集・発行:滋賀医科大学医学部附属病院  
〒520-2192 大津市瀬田月輪町  
TEL:077(548)2111(代)  
<http://www.shiga-med.ac.jp/hospital/>

vol.19